ISSN 0857-5118

จักษุเวชสาร

ISSN 0857-5118

The THAI Journal of OPHTHALMOLOGY

วารสารของราชวิทยาลัยจักษุแพทย์แห่งประเทศไทย และสมาคมจักษุแพทย์แห่งประเทศไทย

Official Publication of the Royal College of Ophthalmologists and Ophthalmological Society of Thailand

http://www.rcopt.org

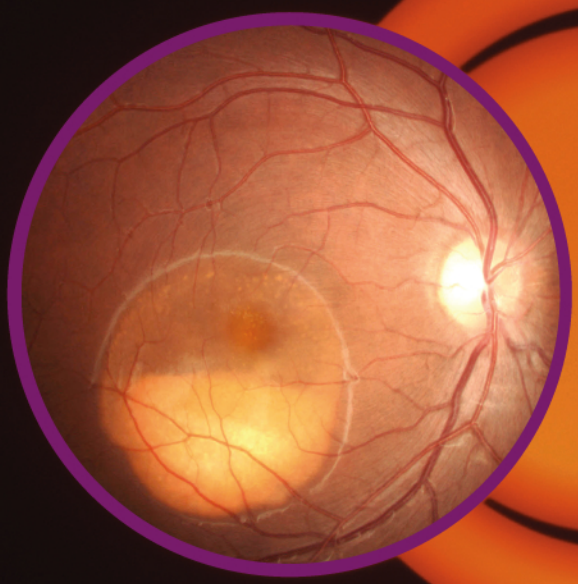

- ประสิทธิผลของการใช้ซอฟต์แวร์กระตุ้นการกระพริบตาในผู้ใช้งานคอมพิวเตอร์ที่มีอาการตาแห้ง
- การศึกษาลักษณะทางคลินิกและการตรวจคลื่นไฟฟ้าของตาในผู้ป่วยโรค Best's disease ในประเทศไทย
- Morning Glory Disc Anomaly with Clinical Bilateral Microphthalmos and Midline Facial Defect
- Stationary Cone Dysfunction Disorders
- พระหัตถเลขา (จดหมาย)

ปีที่ 32 ฉบับที่ 1
มกราคม-มิถุนายน 2561

Vol. 32 No. 1
January-June 2018

The THAI Journal of OPHTHALMOLOGY
Vol. 32 No. 1
January-June 2018
ปีที่ 32 ฉบับที่ 1
มกราคม-มิถุนายน 2561

จักษุเวชสาร
The Thai Journal of Ophthalmology

คณะกรรมการบริหารราชวิทยาลัยจักษุแพทย์แห่งประเทศไทย

วาระปี 2560-2561

ประธาน	รศ.นพ.อนุชิต	ปุญญทลังค์
รองประธาน	ผศ.นพ.จักรพงศ์	นะมาตร์
เลขาธิการ	พ.อ.นพ.ยุทธพงษ์	อิ่มสุวรรณ
เหรัญญิก	ผศ.พญ.วรินทร	จักรไพวงศ์
ประธานวิชาการ	รศ.นพ.ศักดิ์ชัย	วงศกิตติรักษ์
กรรมการ	พญ.วัฒนีย์	เย็นจิตร
	ศ.นพ.ยศอนันต์	ยศไพบูลย์
	ศ.นพ.พรชัย	สิมะโรจน์
	รศ.นพ.วิชัย	ประสาทฤทธา
	ศ.พญ.วณิชา	ชื่นกองแก้ว
	นพ.ปานเนตร	ปางพุฒิพงศ์
	รศ.(พิเศษ) พญ.โสพิส	วุฒิพันธุ์
	รศ.นพ.ปริญญ์	โรจนพงศ์พันธุ์
	รศ.นพ.วินัย	ชัยดรุณ
	พ.อ.นพ.มานะพล	เล็กสกุล
	ศ.นพ.โอฬาร	สุวรรณอภิชน
	รศ.นพ.แมนสิงห์	รัตนสุคนธ์
	นพ.ชัยรัตน์	เสาวพฤทธิ์
	นพ.อาทิตย์	แก้วนพรัตน์
	รศ.พญ.มัญชิมา	มะกรวัฒนะ
	พญ.ดวงเนตร	โรจนาภรณ์
	นพ.วรภัทร	วงษ์สวัสดิ์
	นพ.สุภณัฐ	อภิญญาวสีสุข

จักษุเวชสาร
The Thai Journal of Ophthalmology

The Royal College Executive Committee

2017 - 2018

President	Anuchit	Poonyathalang, MD
Vice-President	Chakrapong	Namatra, MD
Secretary	Yutthaphong	Imsuwan, MD
Treasurer	Varintorn	Chuckpaiwong, MD
Scientific Committee	Sakchai	Vongkittirux, MD
Committee	Watanee	Jenchitr, MD
	Yosanan	Yospaiboon, MD
	Pornchai	Simaroj, MD
	Wichai	Prasartritha, MD
	Wanicha	Chuenkongkaew, MD
	Pannet	Pangputhipong, MD
	Sorot	Wutthiphan, MD
	Prin	Rojanapongpun, MD
	Winai	Chaidaroon, MD
	Manapon	Lekskul, MD
	Olan	Suwan-Apichon, MD
	Mansing	Ratanasukon, MD
	Chairat	Saovaprut, MD
	Arthit	Kaewnopharat, MD
	Manchima	Makornwattana, MD
	Duangnate	Rojanaporn, MD
	Warapat	Wongsawad, MD
	Supanut	Apinyawasisuk, MD

จักษุเวชสาร
The Thai Journal of Ophthalmology

คณะบรรณาธิการจักษุเวชสาร

บรรณาธิการ

ศ.นพ. พรชัย สิมะโรจน์	ภาควิชาจักษุวิทยา คณะแพทยศาสตร์ รพ.รามาธิบดี

รายชื่อ กองบรรณาธิการ และผู้ทรงคุณวุฒิ

รศ.นพ. ภฤศ หาญอุตสาหะ	ภาควิชาจักษุวิทยา คณะแพทยศาสตร์ รพ.รามาธิบดี
รศ.พญ. อาภัทรสา เล็กสกุล	ภาควิชาจักษุวิทยา คณะแพทยศาสตร์ รพ.รามาธิบดี
รศ.นพ. อนุชิต ปุญญทลังก์	ภาควิชาจักษุวิทยา คณะแพทยศาสตร์ รพ.รามาธิบดี
รศ.พญ. เกวลิน เลขานนท์	ภาควิชาจักษุวิทยา คณะแพทยศาสตร์ รพ.รามาธิบดี
ศ.นพ. อภิชาติ สิงคาลวณิช	ภาควิชาจักษุวิทยา คณะแพทยศาสตร์ศิริราชพยาบาล
ศ.พญ. วณิชา ชื่นกองแก้ว	ภาควิชาจักษุวิทยา คณะแพทยศาสตร์ศิริราชพยาบาล
รศ.พญ. สุมาลี หวังวีรวงศ์	ภาควิชาจักษุวิทยา คณะแพทยศาสตร์ศิริราชพยาบาล
ศ.นพ. ยศอนันต์ ยศไพบูลย์	ภาควิชาจักษุวิทยา รพ.ศรีนครินทร์ คณะแพทยศาสตร์ ม.ขอนแก่น
ศ.นพ. โอฬาร สุวรรณอภิชน	ภาควิชาจักษุวิทยา รพ.ศรีนครินทร์ คณะแพทยศาสตร์ ม.ขอนแก่น
รศ.นพ. สมเกียรติ อัศวภูรีกรณ์	ภาควิชาจักษุวิทยา รพ.ศรีนครินทร์ คณะแพทยศาสตร์ ม.ขอนแก่น
รศ.นพ. วินัย ชัยดรุณ	ภาควิชาจักษุวิทยา คณะแพทยศาสตร์ มหาวิทยาลัยเชียงใหม่
รศ.นพ. ปริญญ์ โรจนพงศ์พันธ์	ภาควิชาจักษุวิทยา คณะแพทยศาสตร์ จุฬาลงกรณ์มหาวิทยาลัย
รศ.นพ. แมนสิงห์ รัตนสุคนธ์	ภาควิชาจักษุวิทยา คณะแพทยศาสตร์ มหาวิทยาลัยสงขลานครินทร์
รศ.นพ. ธวัช ตันติสารศาสน์	ภาควิชาจักษุวิทยา คณะแพทยศาสตร์ มหาวิทยาลัยสงขลานครินทร์
นพ. บุญส่ง วนิชเวชารุ่งเรือง	กองจักษุวิทยา รพ.ราชวิถี
นพ. ปานเนตร ปานพุฒิพงศ์	กองจักษุวิทยา รพ.วัดไร่ขิง
พญ. โสฬส วุฒิพันธุ์	สถาบันจักษุวิทยา รพ.สงฆ์
Prof. Harold Furr	USA.
Prof. Yozo Miyake	Japan

สำนักงาน

ราชวิทยาลัยจักษุแพทย์แห่งประเทศไทย
ชั้น 10 อาคารเฉลิมพระบารมี 50 ปี
เลขที่ 2 ซอยศูนย์วิจัย ถนนเพชรบุรีตัดใหม่ กรุงเทพฯ 10320
โทร 02-718-0715-6

จักษุเวชสาร
The Thai Journal of Ophthalmology

The Journal of the Royal College of Ophthalmologists and Ophthalmological Society of Thailand

Editor

Pornchai Simaroj — Department of Ophthalmology, Ramathibodi Hospital, Faculty of Medicine

Editorial board

Prut Han-utsaha — Department of Ophthalmology, Ramathibodi Hospital, Faculty of Medicine
Apatsa Leksakul — Department of Ophthalmology, Ramathibodi Hospital, Faculty of Medicine
Anuchit Poonyathalang — Department of Ophthalmology, Ramathibodi Hospital, Faculty of Medicine
Kevalin Lekhanon — Department of Ophthalmology, Ramathibodi Hospital, Faculty of Medicine
Apichart Singalavanija — Department of Ophthalmology, Siriraj Hospital, Faculty of Medicine
Wanicha Cheunkongkaew — Department of Ophthalmology, Siriraj Hospital, Faculty of Medicine
Sumalee Vangveeravong — Department of Ophthalmology, Siriraj Hospital, Faculty of Medicine
Yos-anna Yos-paiboon — Department of Ophthalmology, Srinagarind Hospital, Khon Kaen University.
Olan Suwan-apichon — Department of Ophthalmology, Srinagarind Hospital, Khon Kaen University
Somkiat Asawaphurikorn — Department of Ophthalmology, Srinagarind Hospital, Khon Kaen University.
Winai Chaidaroon — Department of Ophthalmology, Faculty of Medicine, Chiengmai University.
Prin Rojanapongpan — Department of Ophthalmology, Faculty of Medicine, Chulalongkorn University.
Mansing Ratanasukon — Department of Ophthalmology, Faculty of Medicine, Prince of Songkla University.
Thawat Tantisarasart — Department of Ophthalmology, Faculty of Medicine, Prince of Songkla University.
Boonsong Wanitwacharungreung — Department of Ophthalmology, Rajvithti Hospital
Pannet Pangputipong — Department of Ophthalmology, Metta pracharak, Wat Rai Kling Hospital
Sorot Wuttiphan — Department of Ophthalmology, Priest Hospital
Prof. Harold Furr — USA.
Prof. Yozo Miyake — Japan

Office:

The Royal College of Ophthalmologists.
10th Floor, Royal Golden Jubilee Building,
2 Soi Soonvijai, Petchburi Road, Bangkok, 10320
Tel. + 662 718 0715, + 662 718 0716

จักษุเวชสาร
The Thai Journal of Ophthalmology

ปีที่ 32 ฉบับที่ 1 มกราคม-มิถุนายน 2561

สารบัญ

นิพนธ์ต้นฉบับ

1 **ประสิทธิผลของการใช้ซอฟต์แวร์กระตุ้นการกะพริบตาในผู้ใช้งานคอมพิวเตอร์ที่มีอาการตาแห้ง**
ปณตศม เง่ายุธากร, พ.บ. *ปนดา เตชทรัพย์อมร*
รัฐภูมิ วรานุสาสน์ *กัลยารัตน์ กองปัญญา*
จารุวรรณ มีเพียร *ภัทรียา เสรีสันติวงศ์*
ศศิธร ฉิมบรรเทิง

13 **การศึกษาลักษณะทางคลินิกและการตรวจคลื่นไฟฟ้า ของตาในผู้ป่วยโรค Best's disease ในประเทศไทย**
งามแข เรืองวรเวทย์, พ.บ. *อติพร ตวงทอง, พ.บ.*
วรินยุพา พินิตภูวดล, พ.บ. *ละอองศรี อัชชนียะสกุล, พ.บ.*
อดิศักดิ์ ตรีนวรัตน์, พ.บ. *นิพนธ์ จิรภาไพศาล, พ.บ.*
โสมนัส ถุงสุวรรณ, พ.บ. *สุภเลิศ ประคุณหังสิต, พ.บ.*
เกษสรา รุ่งศิริ, วท.บ.

25 **Morning Glory Disc Anomaly with Clinical Bilateral Microphthalmos and Midline Facial Defect**
วฏาการ วุฒิศิริ, พ.บ. *ดวงเนตร โรจนาภรณ์, พ.บ.*
ปิยพล ชี้เจริญ, พ.บ.

31 **บทฟื้นฟูวิชาการ**
Stationary Cone Dysfunction Disorders
งามแข เรืองวรเวทย์, พ.บ.

Special Article

38 **พระหัตถเลขา (จดหมาย)**
สมเด็จพระมหาสมณเจ้า กรมพระยาวชิรญาณวโรรส

40 **บรรณาธิการแถลง**

จักษุเวชสาร
The Thai Journal of Ophthalmology

Vol. 32 No. 1 January-June 2018

Contents

Original Articles

1 **Effectiveness of Blink Stimulating Software in Computer Users with Moderate Dry Eye**
Panotsom Ngowyutagon, M.D. *Panada Taechasubamorn*
Rattapoom Waranusast *Kanlayarat Kongpanya*
Jaruwan Mepian *Pattareeya Sereesuntiwong*
Sasithorn Chimbunthoeng

13 **Clinical Manifestations and Electrophysiologic Tests of Best's Disease in Thailand**
Ngamkae Ruangvaravate, M.D. *Atiporn Thuangtong, M.D.*
Warinyupa Pinitpuwadol, M.D. *La-ongsri Atchaneeyasakul, M.D.*
Adisak Trinavarat, M.D. *Niphon Chirapapaisan, M.D.*
Somanus Thoongsuwan, M.D. *Supalert Prakhunhungsit, M.D.*
Ketsara Rungsiri, BS.

25 **Morning Glory Disc Anomaly with Clinical Bilateral Microphthalmos and Midline Facial Defect**
Wadakarn Wuthisiri, M.D. *Piyaphon Cheecharoen, M.D.*
Duangnate Rojanaporn, M.D.

Review Article

31 **Stationary Cone Dysfunction Disorders**
Ngamkae Ruangvaravate, M.D.

Special Article

38 **พระหัตถเลขา (จดหมาย)**
สมเด็จพระมหาสมณเจ้า กรมพระยาวชิรญาณวโรรส

40 **Editorial**

Original Article/นิพนธ์ต้นฉบับ

Effectiveness of Blink Stimulating Software in Computer Users with Moderate Dry Eye

Panotsom Ngowyutagon, M.D.[1], Panada Taechasubamorn[2], Rattapoom Waranusast[3] Kanlayarat Kongpanya[2], Jaruwan Mepian[2], Pattareeya Sereesuntiwong[2], Sasithorn Chimbunthoeng[2]

Abstract

Objective: To study the effectiveness of the blink stimulating software (NU blink) in computer users with moderate dry eye while working at a computer screen

Study Design: Developmental and interventional study

Methods: Eighteen participants who regularly worked at a computer screen and were diagnosed with moderate dry eye disease were evenly randomized into 2 groups; the NU blink group and the 20/20/20 group with average age of 31.22±6.76 and 27.33±9.26 years, respectively. Ocular Surface Disease Index (OSDI) questionnaire, blink rate, corneal staining, and tear break-up time (TBUT) were recorded before and after receiving intervention for 1 and 2 weeks. Data was analyzed using the mixed model ANOVA and Friedman test.

Results: At 2 weeks, in the NU blink group, OSDI scores significantly decreased from baseline ($p = 0.013$) and blink rate tended to increase from baseline ($p= 0.439$). However, there was no difference in TBUT and corneal staining between baseline and at 1 and 2 weeks after using the software. No significant changes in all outcome parameters were found in the 20/20/20 group. When comparing the 2 groups, there was no significant difference in OSDI, blink rate, TBUT, and corneal staining between 2 groups; however, there was a trend toward increased blink rate in the NU blink group.

Conclusions: The NU blink software can reduce dry eye symptoms in computer users with moderate dry eye disease after using it for 2 weeks. There is also a trend of increasing blink rate at the same time point. However, no significant changes in corneal staining and TBUT can be observed. Large scale, long-term studies are necessary to further investigate the effectiveness of this software. **Thai J Ophthalmol 2018; January-June 32(1): 1-12.**

Keywords: dry eye syndrome, video display terminal, blinking, software

No Author has a financial or proprietary interest in material or method mentioned

[1] **Department of Ophthalmology, Faculty of Medicine, Naresuan University**

[2] **Department of Optometry, Faculty of Allied Health Sciences, Naresuan University**

[3] **Department of Electrical and Computer Engineering, Faculty of Engineering, Naresuan University**

Original Article/นิพนธ์ต้นฉบับ

ประสิทธิผลของการใช้ซอฟต์แวร์กระตุ้นการกะพริบตาในผู้ใช้งานคอมพิวเตอร์ที่มีอาการตาแห้ง

ปณตศม เง่ายุธากร, พ.บ.[1]

ปนดา เตชทรัพย์อมร[2], รัฐภูมิ วรานุสาสน์[3], กัลยารัตน์ กองปัญญา[2], จารุวรรณ มีเพียร[2], ภัทรียา เสรีสันติวงศ์[2] และ ศศิธร ฉิมบรรเทิง[2]

บทคัดย่อ

วัตถุประสงค์ของการวิจัย: เพื่อศึกษาประสิทธิผลของการใช้ซอฟต์แวร์ NU blink ในขณะที่ทำงานหน้าคอมพิวเตอร์ต่อระดับความรุนแรงของตาแห้ง

วิธีวิจัย: การวิจัยเชิงพัฒนาและเชิงทดลองเปรียบเทียบ

วิธีการ: ทดสอบในกลุ่มอาสาสมัครที่มีอาการตาแห้งระดับปานกลางจากการใช้คอมพิวเตอร์ จำนวน 18 คน แบ่งเป็น 2 กลุ่ม โดยวิธีสุ่ม กลุ่มละ 9 คน คือ กลุ่มที่ใช้ซอฟต์แวร์ NU blink และกลุ่ม 20/20/20 อายุเฉลี่ยเท่ากับ 31.22±6.76 และ 27.33±9.26 ปี ตามลำดับ ทำการเก็บข้อมูลโดยใช้แบบสอบถามดัชนีโรคผิวตา อัตราการกะพริบตา ระดับการติดสีของกระจกตา และความเสถียรของน้ำตา ก่อนได้รับซอฟต์แวร์หรือโปรแกรมให้ความรู้ 20/20/20 และหลังได้รับที่ 1 สัปดาห์ และ 2 สัปดาห์ วิเคราะห์ข้อมูลโดยใช้สถิติ The Mixed Model ANOVA และ Friedman test

ผลการศึกษา: ในกลุ่ม NU blink มีผลลดค่าคะแนนดัชนีโรคผิวตาอย่างมีนัยสำคัญ ($p = 0.013$) ภายในสัปดาห์ที่ 2 และมีแนวโน้มเพิ่มอัตราการกะพริบตา แต่ไม่มีผลต่อค่าความเสถียรของน้ำตา และการติดสีของกระจกตา ส่วนกลุ่มโปรแกรมให้ความรู้ 20/20/20 ไม่มีการเปลี่ยนแปลงในทุกตัวแปร เมื่อเปรียบเทียบระหว่างกลุ่ม ไม่พบความแตกต่างของค่าตัวแปรทุกค่า แต่กลุ่ม NU blink มีแนวโน้มเพิ่มอัตราการกะพริบตาได้ดีกว่ากลุ่ม 20/20/20

สรุป: การใช้ซอฟต์แวร์ NU blink เป็นเวลา 2 สัปดาห์ ลดระดับความรุนแรงของอาการตาแห้งได้ และมีแนวโน้มเพิ่มอัตราการกะพริบตา แต่ยังไม่พบการเปลี่ยนแปลงของการติดสีของกระจกตา และระดับความเสถียรของน้ำตา การศึกษาครั้งต่อไปควรทำการศึกษาในช่วงเวลาที่นานขึ้น **จักษุเวชสาร 2018; มกราคม-มิถุนายน 32(1): 1-12.**

คำสำคัญ: โรคตาแห้ง ผู้ใช้งานคอมพิวเตอร์ การกะพริบตา ซอฟต์แวร์

ผู้นิพนธ์ทั้งหมดไม่มีส่วนเกี่ยวข้องหรือผลประโยชน์ใดๆ กับผลิตภัณฑ์ที่ได้กล่าวอ้างถึงในงานวิจัยนี้

[1] **ภาควิชาจักษุวิทยา คณะแพทยศาสตร์ มหาวิทยาลัยนเรศวร**

[2] **ภาควิชาทัศนมาตรศาสตร์ คณะสหเวชศาสตร์ มหาวิทยาลัยนเรศวร**

[3] **ภาควิชาวิศวกรรมไฟฟ้าและคอมพิวเตอร์ คณะวิศวกรรมศาสตร์ มหาวิทยาลัยนเรศวร**

บทนำ

ในปัจจุบันคอมพิวเตอร์ได้เข้ามาเป็นส่วนหนึ่งในการใช้ชีวิตประจำวันและการทำงาน จากผลสำรวจประชากรอายุ 6 ปีขึ้นไปประมาณ 62.6 ล้านคนในประเทศไทย มีผู้ใช้คอมพิวเตอร์ 21.8 ล้านคน (ร้อยละ 34.9) และมีแนวโน้มการใช้คอมพิวเตอร์เพิ่มขึ้น[1] นอกจากนี้ยังพบว่าการใช้คอมพิวเตอร์มากกว่า 4 ชั่วโมงต่อวัน เป็นปัจจัยเสี่ยงที่สำคัญต่อการเกิดโรคตาแห้ง (Dry Eye Disease; DED) ที่เกิดจากการใช้คอมพิวเตอร์[2] ซึ่งโรคตาแห้งที่เกิดจากการใช้คอมพิวเตอร์ทำให้ผู้ใช้งานมีอาการระคายเคือง รู้สึกแสบตา มีอาการแพ้แสง น้ำตาไหล และการมองเห็นไม่ชัดเจน[3] ส่งผลให้ประสิทธิภาพในการทำงานลดลง

การศึกษาความชุกของโรคตาแห้งที่เกิดจากการใช้งานคอมพิวเตอร์ในประเทศญี่ปุ่น ในปี พ.ศ. 2551 พบว่ามีผู้ที่มีอาการของโรคตาแห้งอย่างรุนแรง (มีอาการตาแห้งและระคายเคืองตาตลอดเวลาหรือบ่อยครั้ง) 711 คน จาก 2,640 คนในเพศชาย (ร้อยละ 26.9) และ 436 คน จาก 909 คนในเพศหญิง (ร้อยละ 48.0)[2] และสาเหตุสำคัญที่ทำให้เกิดโรคตาแห้ง คือ อัตราการกะพริบตาของผู้ปฏิบัติงานลดลงทั้งในผู้ที่ปกติหรือที่มีตาแห้งร่วมด้วย[4-6] โดยปกติมนุษย์มีการกะพริบตาเพื่อรักษาความสมดุลของพื้นผิวส่วนหน้าของดวงตา (Ocular surface) เพื่อให้พื้นผิวของดวงตามีความชุ่มชื้น[5]

จากปัญหาตาแห้งที่เกิดขึ้นจากการใช้งานคอมพิวเตอร์จึงได้มีการพัฒนาซอฟต์แวร์เพื่อใช้ในการช่วยเหลือผู้ใช้งานคอมพิวเตอร์ โดยเริ่มจากการพัฒนาซอฟต์แวร์ในการตรวจการกะพริบตาระหว่างการใช้งานคอมพิวเตอร์[7-11] และเพิ่มความสามารถในการกระตุ้นการกะพริบตา โดยในปี พ.ศ. 2552 Divjak และ Bischof ได้มีการพัฒนาซอฟต์แวร์เพื่อตรวจวิเคราะห์การกะพริบตาในขณะที่ใช้คอมพิวเตอร์ ซึ่งใช้กล้องเว็บแคมที่ติดตั้งบนหน้าจอคอมพิวเตอร์ในการติดตามการเคลื่อนไหวของตา การกะพริบตา ความถี่ ระยะเวลาการกะพริบ ตลอดจนอัตราการกะพริบ และเมื่อพบพฤติกรรมที่บ่งบอกถึงอาการล้าจากการใช้สายตาเป็นระยะเวลานาน ระบบจะเตือนและเสนอให้ผู้ใช้ได้มีการผ่อนคลาย เช่น การพักสายตา แต่ระบบปฏิบัติการนี้ไม่ได้ระบุจำนวนหรือเวลาในการพักให้กับผู้ใช้งาน[12] ในปี พ.ศ. 2556 Portello et al. ศึกษาการใช้ซอฟต์แวร์เพื่อควบคุมการกะพริบตา โดยการใช้เสียงเตือนให้ผู้ใช้งานกะพริบตาทุกๆ 4 วินาที และดูผลก่อนและหลังการใช้งานเพียงแค่ครั้งเดียวเท่านั้น จึงทำให้ผลของการศึกษายังไม่สามารถแก้ไขอาการตาแห้งที่เกิดจากการใช้งานคอมพิวเตอร์ได้อย่างชัดเจน แต่พบว่าสามารถเพิ่มอัตราการกะพริบตาได้อย่างมีนัยสำคัญ[13] อย่างไรก็ตาม ได้มีรายงานว่าการใช้เสียงเตือนให้กะพริบตาทุกๆ 4 วินาที ทำให้รบกวนผู้ปฏิบัติงานและทำให้การกระพริบตาไม่เป็นไปตามธรรมชาติ[14] ในปี พ.ศ. 2557 มีการศึกษาว่าตัวกระตุ้นรูปแบบใดสามารถกระตุ้นผู้ใช้งานให้กะพริบตาได้ดีที่สุด โดยแบ่งออกเป็น 4 รูปแบบคือ การเปลี่ยนหน้าจอให้เป็นสีขาวในระยะเวลาสั้นๆ การทำให้ภาพในจอคอมพิวเตอร์ไม่ชัด การแจ้งเตือนแบบแสดงสีขอบหน้าจอ และการแจ้งเตือนแบบหน้าต่างขนาดเล็ก พบว่า การทำให้ภาพในจอคอมพิวเตอร์ไม่ชัดเป็นรูปแบบที่มีประสิทธิภาพมากที่สุด รบกวนการทำงานน้อย และทำให้ผู้ใช้งานพึงพอใจมากที่สุด[3] และในปี พ.ศ. 2558 Nosch et al. มีการสร้างซอฟต์แวร์ขึ้นมาใหม่เรียกว่า “blink blink” เพื่อกระตุ้นให้ผู้ที่มีอาการตาแห้งที่เกิดจากการใช้คอมพิวเตอร์กะพริบตาเพิ่มขึ้น ซอฟต์แวร์มีระบบการแจ้งเตือนให้ผู้ใช้กะพริบตาทุกๆ 15 วินาที และให้ผู้ใช้งานกะพริบตา 2 ครั้ง เป็นเวลา 1 สัปดาห์ ผลการประเมินระดับตาแห้งโดยใช้แบบสอบถาม Ocular Surface Disease Index (OSDI) ก่อนและหลังการใช้ซอฟต์แวร์ “blink blink” พบว่า อาการตาแห้งลดลงอย่างมีนัยสำคัญ[14] อย่างไรก็ตาม การศึกษาของ Nosch et al. ยังไม่มีการวัดระดับอาการตาแห้งทางคลินิก มีแค่การประเมินระดับตาแห้งโดยใช้แบบสอบถามเท่านั้น

ซอฟต์แวร์ “NU blink” เป็นระบบตรวจจับและแจ้งเตือนการกะพริบตาด้วยกล้องเว็บแคม โดยรัฐภูมิ วรานุสาสน์ จีราภา ทิพกรณ์ และสิทธิศักดิ์ ทิโน ภาควิชาวิศวกรรมไฟฟ้าและคอมพิวเตอร์ คณะวิศวกรรมศาสตร์ มหาวิทยาลัยนเรศวร โดยใช้คอมพิวเตอร์และกล้องเว็บแคมความละเอียด

720p ที่ติดตั้งกับคอมพิวเตอร์ มีค่าเฟรมเรท 30 เฟรมต่อวินาที ซึ่งซอฟต์แวร์นี้ได้ถูกพัฒนาขึ้นโดยใช้ภาษา C++ บนระบบปฏิบัติการ Windows 10 ด้วยไลบรารีโอเพนซีวี (OpenCV) และดีลิบ (Dlib) (อยู่ระหว่างการเตรียมต้นฉบับ) ระบบจะตรวจจับการกะพริบตาของผู้ใช้ และแจ้งเตือนเมื่อผู้ใช้ไม่กะพริบตาภายใน 4-8 วินาที ซึ่งผู้วิจัยได้ออกแบบการแจ้งเตือน 3 แบบ ได้แก่ การแจ้งเตือนแบบหน้าต่างขนาดเล็ก การทำให้ภาพบนจอคอมพิวเตอร์ไม่ชัด และการแจ้งเตือนแบบแสดงสีขอบหน้าจอ นอกจากนั้นมีการบันทึกอัตราการกะพริบตาระหว่างปฏิบัติงานคอมพิวเตอร์

จากข้อจำกัดในการศึกษาวิจัยที่ผ่านมา คือ รูปแบบของซอฟต์แวร์ที่ไม่เหมาะสม ไม่ดึงดูดความสนใจของผู้ใช้งาน ทำให้ไม่สามารถควบคุมให้ผู้ใช้งานปฏิบัติตามได้ มีการกระตุ้นการกะพริบตาที่ไม่เป็นธรรมชาติทำให้ผู้ใช้งานรู้สึกถูกรบกวนจากซอฟต์แวร์ และยังไม่มีการประเมินที่เป็นการวัดค่าทางคลินิกที่ใช้ยืนยันผลการศึกษา มีเพียงการใช้แบบประเมินแบบสอบถาม OSDI ดังนั้นคณะผู้วิจัยจึงสนใจศึกษาผลของการใช้ซอฟต์แวร์ “NU blink” ในการเพิ่มอัตราการกะพริบตา และลดระดับความรุนแรงของอาการตาแห้งโดยประเมินจากแบบสอบถาม และการวัดค่าทางคลินิก

วิธีวิจัย

การวิจัยนี้ผ่านการรับรองจากคณะกรรมการจริยธรรมการวิจัยในมนุษย์ มหาวิทยาลัยนเรศวร รหัส IRB no.1043/59 เป็นการวิจัยเชิงพัฒนาและเชิงทดลองเปรียบเทียบ โดยทำการศึกษาในประชากรที่อาศัยอยู่ในอำเภอเมือง จังหวัดพิษณุโลก ซึ่งมีปัญหาอาการตาแห้งระดับปานกลางจากการใช้คอมพิวเตอร์โดยมีคุณสมบัติตามเกณฑ์การคัดเลือกดังต่อไปนี้ คือ อายุ 20 ปีขึ้นไป ใช้งานคอมพิวเตอร์เฉลี่ยอย่างน้อยวันละ 4 ชั่วโมง การทดสอบความเสถียรของน้ำตา (Tear break-up time; TBUT) น้อยกว่าหรือเท่ากับ 10 วินาที และแบบสอบถามดัชนีโรคผิวตา มีช่วงคะแนนอยู่ที่ 20 คะแนนขึ้นไป โดยมีเกณฑ์คัดออก คือ ปริมาณน้ำตาตรวจโดยวิธี Schirmer’s test[15] น้อยกว่า 5 มิลลิเมตร มีระดับการมองเห็นที่ไม่ได้รับการแก้ไขในระยะ 40 เซนติเมตร น้อยกว่า 20/30 ใช้เลนส์สัมผัส (Contact lens) มีโรคตาอื่นๆ ที่เกี่ยวข้องกับการอักเสบและติดเชื้อ (Other ocular diseases) มีโรคที่ส่งผลต่อผิวส่วนหน้าลูกตาหรือชั้นน้ำตา เช่น Sjogren’s syndrome โรคไขข้ออักเสบ (Rheumatoid arthritis) ต้อลม (Pinguecula) ต้อเนื้อ (Pterygium) มีประวัติได้รับบาดเจ็บ (Ocular trauma) หรือมีประวัติผ่าตัดเกี่ยวกับตา เช่น ผ่าตัดแก้ไขสายตา ผ่าตัดหนังตา ผ่าตัดกระจกตา เป็นต้น รับประทานยาหรือใช้ยาหยอดตาที่ส่งผลต่อผิวส่วนหน้าลูกตาหรือชั้นน้ำตา วัยหมดประจำเดือน (Menopause) และตั้งครรภ์ (Pregnant)

ผู้เข้าร่วมการวิจัยที่ผ่านเกณฑ์ทั้งหมดถูกแบ่งออกเป็น 2 กลุ่มแบบสุ่ม โดยผู้เข้าร่วมการวิจัยไม่ทราบว่าตนเองอยู่ในกลุ่มใด มีเพียงผู้วิจัยที่ทราบ ทำการเก็บข้อมูล ได้แก่ อายุ เพศ ระยะเวลาที่ใช้คอมพิวเตอร์ (Time) อาการตาแห้งโดยใช้แบบสอบถามดัชนีโรคผิวตา (Ocular surface disease index; OSDI) อัตราการกะพริบตา (Blink rate; BR) การติดสีของกระจกตา (Corneal staining; CS) และระดับความเสถียรของน้ำตาซึ่งทดสอบในอุณหภูมิห้องที่ 25 องศาเซลเซียส ก่อนได้รับซอฟต์แวร์หรือโปรแกรมให้ความรู้ 20/20/20 และหลังได้รับที่ 1 สัปดาห์ และ 2 สัปดาห์

แบบสอบถามดัชนีโรคผิวตาใช้แบบสอบถาม Ocular surface disease index (OSDI)[16] แปลเป็นภาษาไทยและได้ทำการทดสอบความตรงเชิงเนื้อหา (Content Validity) โดยให้ผู้เชี่ยวชาญ 3 ท่าน ประกอบด้วย จักษุแพทย์ 2 ท่าน และนักทัศนมาตรศาสตร์ 1 ท่าน ใช้แบบตรวจสอบความตรงเชิงเนื้อหาของแบบสอบถามดัชนีโรคผิวตา คำนวณค่าดัชนีความสอดคล้อง (Index of Item-objective Congruence: IOC) เท่ากับ 0.89

การวัดอัตราการกะพริบตา โดยผู้เข้าร่วมการวิจัยพิมพ์ข้อความที่ผู้วิจัยเตรียมไว้ให้บนคอมพิวเตอร์เป็นระยะเวลา 15 นาที โดยขณะที่พิมพ์ซอฟต์แวร์จะบันทึกการกะพริบตาเพื่อวัดอัตราการกะพริบตาในช่วง 5 นาทีสุดท้าย[14]

การส่องดูการติดสีของกระจกตาด้วยวิธี Oxford Schema[15,17,18] วัดความเสถียรของน้ำตา[18] 3 ครั้งแล้วหา

ค่าเฉลี่ย

ในกลุ่ม NU blink ผู้วิจัยจะติดตั้งซอฟต์แวร์ “NU blink” และกล้องเว็บแคมกับคอมพิวเตอร์หรือโน้ตบุ๊กของผู้เข้าร่วมการวิจัย ผู้เข้าร่วมการวิจัยจะสามารถทำงานได้ตามปกติ ซอฟต์แวร์ตรวจจับการกะพริบตาจะทำงานอัตโนมัติเมื่อผู้เข้าร่วมการวิจัยเปิดใช้เครื่องคอมพิวเตอร์ ซึ่งจะแจ้งเตือนเมื่อผู้เข้าร่วมการวิจัยไม่กะพริบตาภายใน 6 วินาที โดยผู้เข้าร่วมการวิจัยสามารถเลือกรูปแบบการแจ้งเตือนตามความชอบ 3 รูปแบบ ได้แก่ แบบหน้าต่างขนาดเล็ก แบบทำให้ภาพบนจอคอมพิวเตอร์ไม่ชัด (Blur) และแบบแสดงสีแดงที่ขอบหน้าจอ ซอฟต์แวร์จะทำการบันทึกผลการเข้าใช้งานแบบอัตโนมัติ เพื่อตรวจสอบปริมาณการเข้าใช้งานโปรแกรมซอฟต์แวร์

ทั้งกลุ่ม NU blink และกลุ่ม 20/20/20 จะได้รับแผ่นซีดีให้ความรู้ 20/20/20 rule เพื่อแนะนำว่าเมื่อใช้คอมพิวเตอร์ติดต่อกันต่อเนื่อง 20 นาที ควรพักสายตาโดยการให้มองที่ไกล 20 ฟุต เป็นเวลา 20 วินาที[3,19] โดยคณะผู้วิจัยจะขอให้ผู้เข้าร่วมการวิจัยศึกษาข้อมูลในแผ่นซีดีอย่างน้อย 1 ครั้ง และพยายามปฏิบัติตามคำแนะนำที่อยู่ในแผ่นซีดี

บันทึกและวิเคราะห์ข้อมูลทางสถิติโดยใช้โปรแกรม IBM SPSS statistics version 21 วิเคราะห์ข้อมูลทั่วไป ได้แก่ อายุ ระยะเวลาในการใช้คอมพิวเตอร์ โดยใช้สถิติ Mann-Whitney U test และนำข้อมูลที่ได้จากการทดสอบ ได้แก่ คะแนนดัชนีโรคผิวตา ความเสถียรของน้ำตา ระดับการติดสีของกระจกตา และอัตราการกะพริบตา มาวิเคราะห์การกระจายตัวปกติของข้อมูล (Normality test) ด้วยสถิติ Kolmogorov-Smirnov-test ถ้าข้อมูลมีการกระจายตัวแบบปกติจะทำการหาค่าเฉลี่ย และส่วนเบี่ยงเบนมาตรฐาน จากนั้นทำการวิเคราะห์ความแปรปรวนเมื่อมีการวัดซ้ำของคะแนนดัชนีโรคผิวตา ความเสถียรของน้ำตา ระดับการติดสีของกระจกตา และอัตราการกะพริบตาระหว่างก่อนและหลังจากสัปดาห์ที่ 1 และสัปดาห์ที่ 2 ภายในและระหว่างกลุ่ม NU blink และกลุ่ม 20/20/20 ด้วยสถิติ Mixed model (2x3) ANOVA ถ้าพบว่ามีความแตกต่างอย่างมีนัยสำคัญทางสถิติ ($p \leq 0.05$) จะทำการวิเคราะห์ Bonferroni post hoc test ต่อไป แต่ถ้าข้อมูลมีการกระจายตัวไม่ปกติ จะทำการวิเคราะห์เพื่อหาค่ามัธยฐาน (median) และค่าควอร์ไทล์ที่ 1 (Q1) และควอร์ไทล์ที่ 3 (Q3) จากนั้นจะใช้สถิติ Non-parametric คือ Friedman test ถ้าพบว่ามีความแตกต่างอย่างมีนัยสำคัญทางสถิติ ($p \leq 0.05$) จะทำการวิเคราะห์ Wilcoxon signed-rank test ต่อไป ในการวิเคราะห์ความแตกต่างระหว่างก่อนและหลังจากสัปดาห์ที่ 1 และสัปดาห์ที่ 2 ภายในกลุ่ม NU blink และกลุ่ม 20/20/20 และใช้สถิติ Mann-Whitney U test เพื่อวิเคราะห์ความแตกต่างระหว่างกลุ่ม NU blink และกลุ่ม 20/20/20 ในแต่ละช่วงเวลา

ผลการวิจัย

มีผู้เข้าร่วมการศึกษาทั้งหมด 32 คน ผ่านการคัดกรองตามเกณฑ์การคัดเข้า 18 คน แบ่งออกเป็น 2 กลุ่ม คือกลุ่ม NU blink และกลุ่ม 20/20/20 กลุ่มละ 9 คน โดยแต่ละกลุ่มแบ่งเป็นเพศชายจำนวน 5 คน และเพศหญิงจำนวน 4 คน ผู้ไม่ผ่านเกณฑ์คัดเข้า 14 คน แบ่งเป็น ผู้ที่ไม่สามารถเข้าร่วมงานวิจัยได้อย่างต่อเนื่อง 4 คน ไม่ผ่านแบบสอบถามดัชนีโรคผิวตา 4 คน ไม่ผ่านการทดสอบการหลั่งของน้ำตา 2 คน และมีโรคที่ส่งผลต่อผิวส่วนหน้าลูกตา หรือชั้นน้ำตา 4 คน

อายุ ระยะเวลาในการใช้คอมพิวเตอร์ คะแนนดัชนีโรคผิวตา ความเสถียรของน้ำตา ระดับการติดสีของกระจกตา และอัตราการกะพริบตาระหว่างกลุ่ม NU blink และ 20/20/20 ก่อนได้รับซอฟต์แวร์ไม่มีความแตกต่างอย่างมีนัยสำคัญทางสถิติ ดังแสดงในตารางที่ 1

จากการศึกษาพบค่าเฉลี่ย (ส่วนเบี่ยงเบนมาตรฐาน) ของค่าคะแนนดัชนีโรคผิวตา และ ความเสถียรของน้ำตา ค่ามัธยฐาน (พิสัยระหว่างควอร์ไทล์) ของค่าระดับการติดสีของกระจกตา และอัตราการกะพริบตาในกลุ่ม NU blink และกลุ่ม 20/20/20 ในช่วงก่อนได้รับซอฟต์แวร์กับภายหลังได้รับซอฟต์แวร์ 1 สัปดาห์ และ 2 สัปดาห์ ดังแสดงในตารางที่ 2

ตารางที่ 1 การเปรียบเทียบค่าเฉลี่ย (ส่วนเบี่ยงเบนมาตรฐาน) และค่ามัธยฐาน (ค่าพิสัยระหว่างควอร์ไทล์) ของอายุ ระยะเวลาในการใช้คอมพิวเตอร์ ค่า OSDI, TBUT(Right eye, RE), TBUT (Left eye, LE), CS (RE), CS (LE) และ BR ก่อนได้รับซอฟต์แวร์ (Baseline) ระหว่างกลุ่ม NU blink กับกลุ่ม 20/20/20

ข้อมูล, หน่วย	กลุ่ม NU blink (n=9)	กลุ่ม 20/20/20 (n=9)	*p*-value
Age Mean (SD), ปี	31.22 (6.76)	27.33 (9.26)	0.324*
Time Mean (SD), ชั่วโมง	4.44 (1.81)	6.22 (2.11)	0.73*
OSDI Mean (SD), คะแนน	43.98 (17.07)	39.55 (15.72)	0.575*
TBUT (RE) Mean (SD), วินาที	4.47 (0.72)	4.63 (1.26)	0.744*
TBUT (LE) Mean (SD), วินาที	4.59 (1.19)	4.58 (0.66)	0.975*
CS (RE) Median (IQR), ระดับ	1.00 (0.00, 1.50)	1.00 (0.00, 1.00)	0.931**
CS (LE) Median (IQR), ระดับ	1.00 (0.00 , 2.00)	1.00 (0.50 , 1.00)	0.605**
BR Median (IQR), ครั้ง/นาที	2.80 (1.60, 19.40)	2.40 (1.50, 22.00)	0.863**

หมายเหตุ: ระดับนัยสำคัญ $p \leq 0.05$, * วิเคราะห์โดยใช้สถิติ Independent sample T test, ** วิเคราะห์โดยใช้สถิติ Mann-Whitney U Test
ตัวย่อ : OSDI = ค่าคะแนนดัชนีโรคผิวตา TBUT = ความเสถียรของน้ำตา CS = ค่าระดับการติดสีของกระจกตา BR = อัตราการกะพริบตา

ตารางที่ 2 แสดงค่าเฉลี่ย (ส่วนเบี่ยงเบนมาตรฐาน) ของค่า OSDI และ TBUT (RE), TBUT (LE) และค่ามัธยฐาน (พิสัยระหว่างควอร์ไทล์) ของค่า CS (RE), CS (LE) และ BR ในกลุ่ม NU blink และกลุ่ม 20/20/20 ในช่วงก่อนและหลังได้รับซอฟต์แวร์ 1 สัปดาห์ และ 2 สัปดาห์

ตัวแปร, หน่วย	กลุ่ม NU blink (n=9)			กลุ่ม 20/20/20 (n=9)		
	Baseline	1 Wk.	2 Wks.	Baseline	1 Wk.	2 Wks.
OSDI, คะแนน	43.98 (17.07)	38.66 (13.14)	31.94 (15.73)	39.55 (15.72)	33.57 (18.65)	31.29 (11.82)
TBUT (RE), วินาที	4.47 (0.72)	4.89 (1.16)	4.29 (0.98)	4.63 (1.26)	4.78 (0.46)	4.73 (0.72)
TBUT (LE), วินาที	4.59 (1.19)	5.13 (0.75)	4.65 (0.58)	4.58 (0.66)	4.36 (0.52)	4.76 (0.77)
CS (RE), ระดับ	1.00 (0.00, 1.50)	0.00 (0.00, 1.00)	1.00 (0.00, 2.00)	1.00 (0.00, 1.00)	0.00 (0.00, 1.00)	1.00 (0.00, 1.00)
CS (LE), ระดับ	1.00 (0.00, 2.00)	0.00 (0.00, 1.50)	1.00 (0.50, 2.00)	1.00 (0.50, 1.00)	1.00 (0.00, 1.00)	1.00 (0.00, 1.50)
BR, ครั้ง/นาที	2.80 (1.60, 19.40)	4.00 (3.00, 23.50)	5.40 (2.90, 20.60)	2.40 (1.50, 22.00)	3.00 (1.50, 15.90)	3.20 (1.70, 11.50)

หมายเหตุ: Baseline หมายถึง ก่อนได้รับซอฟต์แวร์, 1 Wk. หมายถึง การทดสอบประสิทธิผลเมื่อครบ 1 สัปดาห์, 2 Wks. หมายถึง การทดสอบประสิทธิผลเมื่อครบ 2 สัปดาห์
ตัวย่อ : OSDI = ค่าคะแนนดัชนีโรคผิวตา TBUT = ความเสถียรของน้ำตา CS = ค่าระดับการติดสีของกระจกตา BR = อัตราการกะพริบตา

ผลการวิเคราะห์โดยใช้ Mixed model (2x3) ANOVA พบว่าค่าคะแนนดัชนีโรคผิวตา มีความแตกต่างอย่างมีนัยสำคัญทางสถิติระหว่างช่วงเวลาภายในกลุ่ม ($p = 0.001$) แต่ไม่พบความแตกต่างระหว่างกลุ่ม และความสัมพันธ์ระหว่างกลุ่มกับช่วงเวลา ($p > 0.05$) นอกจากนี้ยังพบว่าค่าความเสถียรของน้ำตา ทั้งของตาข้างซ้ายและข้างขวาไม่มีความแตกต่างระหว่างช่วงเวลาภายในกลุ่มเดียวกัน ไม่มีความแตกต่างระหว่างกลุ่ม และไม่มีความสัมพันธ์ระหว่างกลุ่มกับช่วงเวลา ($p > 0.05$) ดังตารางที่ 3 และ Bonferroni post hoc Test ในการเปรียบเทียบความแตกต่างของค่าคะแนนดัชนีโรคผิวตา พบว่า ค่าเฉลี่ยของค่าคะแนนดัชนีโรคผิวตา ในกลุ่มที่ได้รับซอฟต์แวร์ NU blink มีความแตกต่างอย่างมีนัยสำคัญทางสถิติระหว่างช่วงเวลาก่อนได้รับซอฟต์แวร์ (Baseline) กับหลังได้รับซอฟต์แวร์ 2 สัปดาห์ ($p = 0.013$) ดังตารางที่ 4

จากการวิเคราะห์ความแตกต่างภายในกลุ่มระหว่างช่วงเวลาก่อนได้รับซอฟต์แวร์ กับภายหลังได้รับซอฟต์แวร์เป็นเวลา 1 และ 2 สัปดาห์โดยใช้สถิติ Friedman ผลการ

ตารางที่ 3 ผลการวิเคราะห์ Mixed Model (2 x 3) ANOVA ของค่า OSDI, TBUT (RE) และ TBUT (LE)

ข้อมูล	Df	F	P-value
OSDITime	2, 32	9.497	0.001*
Group	1, 16	0.248	0.625
Time x Group	2, 32	0.526	0.596
TBUT (RE)Time	2, 32	1.101	0.345
Group	1, 16	0.232	0.636
Time x Group	2, 32	0.679	0.514
TBUT (LE)Time	2, 32	0.223	0.801
Group	1, 16	1.035	0.324
Time x Group	2, 32	1.815	0.179

หมายเหตุ: ระดับนัยสำคัญ p value ≤ 0.05

ตัวย่อ : OSDI = ค่าคะแนนดัชนีโรคผิวตา TBUT = ความเสถียรของน้ำตา

ตารางที่ 4 แสดงค่าเฉลี่ย (Mean) และค่าความคลาดเคลื่อนมาตรฐาน (Standard error) ของค่าการเปลี่ยนแปลงของค่า OSDI ระหว่างช่วงเวลาก่อนได้รับซอฟต์แวร์ (Baseline) กับภายหลังได้รับซอฟต์แวร์ 1 สัปดาห์ และ 2 สัปดาห์ของกลุ่ม NU blink และกลุ่ม 20/20/20 และค่าการเปลี่ยนแปลงระหว่างกลุ่มในแต่ละช่วงเวลา

Outcome variables	Time frame	การเปลี่ยนแปลงภายในกลุ่ม			
		กลุ่ม NU blink	*p*-value	กลุ่ม 20/20/20	*p*-value
OSDI, คะแนน	Baseline-1 wk.	5.320 (3.11)	0.319	5.98 (3.11)	0.217
	Baseline-2 wks.	12.040 (3.62)	0.013*	8.26 (3.62)	0.110

หมายเหตุ: ระดับนัยสำคัญทางสถิติ $p \leq 0.05$ * หมายถึง ความแตกต่างอย่างมีนัยสำคัญทางสถิติ เมื่อเปรียบเทียบกันภายในกลุ่ม

ตัวย่อ : OSDI = ค่าคะแนนดัชนีโรคผิวตา

วิเคราะห์ข้อมูล ไม่พบความแตกต่างของค่าระดับการติดสีของกระจกตา และค่าอัตราการกะพริบตา ระหว่างช่วงเวลาทั้งในกลุ่ม NU blink และในกลุ่ม 20/20/20 ดังตารางที่ 5 อย่างไรก็ตาม ในกลุ่ม NU blink ถึงแม้ว่าจะพบว่าค่าระดับการติดสีของกระจกตาข้างซ้าย มีค่า p value = 0.037 ซึ่งน้อยกว่า 0.05 แต่เมื่อวิเคราะห์แบบจับคู่ระหว่าง Baseline กับสัปดาห์ที่ 1, Baseline กับสัปดาห์ที่ 2 และระหว่างสัปดาห์ที่ 1 กับสัปดาห์ที่ 2 แล้วพบว่าไม่มีความแตกต่างกัน (p = 0.083, 0.157, 0.059 ตามลำดับ)

ผลการวิเคราะห์ค่าระดับการติดสีของกระจกตา และค่าอัตราการกะพริบตา ในช่วงก่อนได้รับซอฟต์แวร์ (Baseline) กับหลังได้รับซอฟต์วร์เป็นเวลา 1 และ 2 สัปดาห์โดยใช้สถิติ Mann-Whitney U test ระหว่างกลุ่ม NU blink และกลุ่ม 20/20/20 ไม่พบความแตกต่างระหว่างกลุ่ม

ตารางที่ 5 แสดงการเปรียบเทียบค่ามัธยฐาน (พิสัยระหว่างควอร์ไทล์) ของค่า CS (RE), CS(LE) และ BR ภายในกลุ่ม NU blink และ ในกลุ่ม 20/20/20 โดยใช้สถิติ Friedman test

ตัวแปร	กลุ่ม NU blink (n=9)				กลุ่ม 20/20 (n=9)			
	Baseline	1 Wk.	2 Wks.	p-value	Baseline	1 Wk.	2 Wks.	p-value
CS (RE)	1.00 (0.00, 1.50)	0.00 (0.00, 1.00)	1.00 (0.00, 2.00)	0.232	1.00 (0.00, 1.00)	0.00 (0.00, 1.00)	1.00 (0.00, 1.00)	0.834
CS (LE)	1.00 (0.00, 2.00)	0.00 (0.00, 1.50)	1.00 (0.50, 2.00)	0.037	1.00 (0.50, 1.00)	1.00 (0.00, 1.00)	1.00 (0.00, 1.50)	0.846
BR	2.80 (1.60, 19.40)	4.00 (3.00, 23.50)	5.40 (2.90, 20.60)	0.439	2.40 (1.50, 22.00)	3.00 (1.50, 15.90)	1.70 (3.20, 11.50)	0.670

หมายเหตุ: ระดับนัยสำคัญที่ $p \leq 0.05$

ตัวย่อ : CS = ค่าระดับการติดสีของกระจกตา BR = อัตราการกะพริบตา

ตารางที่ 6 แสดงผลการเปรียบเทียบค่ามัธยฐาน (พิสัยระหว่างควอร์ไทล์) ของ CS (RE), CS (LE) และ BR ในช่วงก่อนได้รับซอฟต์แวร์ (Baseline) กับหลังได้รับซอฟต์แวร์เป็นเวลา 1 และ 2 สัปดาห์ ระหว่างกลุ่ม NU blink และกลุ่ม 20/20/20

ตัวแปร	Baseline			1 wk.			2 wks.		
	Nu blink	20/20/20	p-value	Nu blink	20/20	p-value	Nu blink	20/20/20	p-value
CS (RE), ระดับ	1.00 (0.00, 1.50)	1.00 (0.00, 1.00)	0.931	0.00 (0.00, 1.00)	0.00 (0.00, 1.00)	1.000	1.00 (0.00, 2.00)	1.00 (0.00, 1.00)	0.666
CS (LE), ระดับ	1.00 (0.00, 2.00)	1.00 (0.50,1.00)	0.605	0.00 (0.00, 1.50)	1.00 (0.00, 1.00)	0.931	1.00 (0.50, 2.00)	1.00 (0.00, 1.50)	0.297
BR, ครั้งต่อนาที	2.80 (1.60,19.40)	2.40 (1.50, 22.00)	0.863	4.00 (3.00, 23.50)	3.00 (1.50, 15.90)	0.340	5.40 (2.90, 20.60)	1.70 (3.20, 11.50)	0.190

หมายเหตุ: ใช้สถิติ Mann-Whitney U test ที่ระดับนัยสำคัญ *p*-value ≤ 0.05

ตัวย่อ : CS = ค่าระดับการติดสีของกระจกตา BR = อัตราการกะพริบตา

ในแต่ละช่วงเวลา อย่างไรก็ตามค่าอัตราการกะพริบตา มีแนวโน้มเพิ่มขึ้นในสัปดาห์ที่ 2 ที่พบว่าค่ามัธยฐานของค่าอัตราการกะพริบตา มีค่าเท่ากับ 5.40 ครั้ง/นาที ในกลุ่ม NU Blink แต่ในกลุ่ม 20/20/20 มีค่าเท่ากับ 1.70 ครั้งต่อนาที ดังแสดงในตารางที่ 6

อภิปรายผล

จากผลการศึกษา พบว่าคะแนนดัชนีโรคผิวตา ในกลุ่ม NU blink มีค่าลดลงอย่างมีนัยสำคัญทางสถิติ ($p = 0.013$) ในสัปดาห์ที่ 2 เมื่อเทียบกับก่อนได้รับซอฟต์แวร์ ดังตารางที่ 4 ผลการศึกษานี้สอดคล้องกับการศึกษาของ Nosch et al. ซึ่งพบว่าระดับอาการตาแห้งที่วัดจากคะแนนดัชนีโรคผิวตา มีค่าลดลงอย่างมีนัยสำคัญทางสถิติหลังการใช้ซอฟต์แวร์เป็นเวลา 1 สัปดาห์ ($p < 0.001$)[14] แต่ผลการศึกษาในครั้งนี้ พบว่าอาการตาแห้งลดลงอย่างมีนัยสำคัญทางสถิติหลังการใช้ซอฟต์แวร์ NU blink เป็นเวลานาน 2 สัปดาห์ ทั้งนี้อาจเนื่องจากการศึกษาของ Nosch et al. ใช้ผู้เข้าร่วมการวิจัยที่มีอาการตาแห้งในระดับที่น้อยกว่าในการศึกษาในครั้งนี้ โดยมีคะแนนดัชนีโรคผิวตาระดับต่ำกว่า 15 คะแนน ในขณะที่การศึกษาครั้งนี้มีคะแนนดัชนีโรคผิวตาตั้งแต่ 20 คะแนนขึ้นไป หรืออาจเป็นเพราะการกระตุ้นโดยซอฟต์แวร์มีความแตกต่างกันทำให้การตอบสนองของผู้เข้าร่วมวิจัยในการกะพริบตาแตกต่างกัน ส่วนในกลุ่ม 20/20/20 มีแนวโน้มคะแนนดัชนีโรคผิวตาลดลง แต่ยังไม่ถึงระดับนัยสำคัญทางสถิติ ซึ่งน่าจะเป็นเพราะขาดการกระตุ้นเตือนให้ผู้เข้าร่วมการวิจัยกะพริบตา จึงไม่สามารถกะพริบตาได้เพียงพอที่จะทำให้ลดอาการตาแห้ง ถึงแม้ผู้เข้าร่วมการวิจัยจะมีความรู้ว่าการกะพริบตาบ่อยๆ จะมีผลในการช่วยลดอาการตาแห้งได้ ดังนั้นการใช้ซอฟต์แวร์ NU blink ในขณะทำงานบนหน้าจอคอมพิวเตอร์จึงน่าจะช่วยลดอาการตาแห้งได้ดีกว่าการได้รับโปรแกรมการดูแลสุขภาพตา 20/20/20 rule อย่างเดียว ถึงแม้ว่าเมื่อเปรียบเทียบอาการตาแห้งระหว่างกลุ่มในแต่ละช่วงเวลาจะไม่มีความแตกต่างอย่างมีนัยสำคัญทางสถิติ ทั้งนี้อาจเป็นเพราะระยะเวลาในการศึกษาในช่วง 2 สัปดาห์อาจสั้นไปที่จะพบความแตกต่างระหว่างกลุ่ม ในการศึกษาครั้งต่อไปควรทำการศึกษาในช่วงระยะเวลาที่นานขึ้น

จากตารางที่ 5 อัตราการกะพริบตามีแนวโน้มเพิ่มขึ้นในสัปดาห์ที่ 1 และ 2 ในกลุ่ม NU blink โดยพบว่าค่ามัธยฐานของอัตราการกะพริบตามีค่าเท่ากับ 4.00 ครั้ง/นาที และ 5.40 ครั้ง/นาที ในสัปดาห์ที่ 1 และ 2 ตามลำดับ เมื่อเทียบกับ 2.80 ครั้ง/นาที ในช่วงก่อนได้รับซอฟต์แวร์ แต่ในกลุ่ม 20/20/20 มีค่าเท่ากับ 3.00 ครั้ง/นาที และ1.70 ครั้งต่อนาที ในสัปดาห์ที่ 1 และ 2 ตามลำดับ และเมื่อเทียบกับช่วงก่อนได้รับโปรแกรมการดูแลสุขภาพตา 20/20/20 rule ซึ่งมีอัตราการกะพริบตาเท่ากับ 2.40 ครั้ง/นาที แสดงให้เห็นว่ามีแนวโน้มดีขึ้นในสัปดาห์ที่ 1 แต่กลับมีค่าลดลงในสัปดาห์ที่ 2 ดังนั้นการใช้ซอฟต์แวร์ NU blink มีแนวโน้มกระตุ้นการกะพริบตาได้ดีกว่าการใช้โปรแกรม 20/20/20 rule ทั้งนี้อาจเนื่องจากผลของระบบปฏิบัติการที่กระตุ้นเตือนให้ผู้เข้าร่วมการวิจัยกะพริบตาบ่อยๆ ในขณะที่ผู้เข้าร่วมการวิจัยปฏิบัติงาน ส่งผลให้เกิดการปรับพฤติกรรมการกะพริบตาเพิ่มขึ้นจากเดิม ได้ดีกว่าการรับทราบข้อมูลเพียงครั้งเดียวจากโปรแกรม 20/20/20 rule ซึ่งจะเห็นได้ว่ากลุ่ม 20/20/20 มีแนวโน้มที่จะปรับพฤติกรรมแต่ไม่สามารถคงพฤติกรรมการกะพริบตาได้ ส่วนในกลุ่ม NU blink ทำการวัดอัตราการกะพริบตาในช่วงที่ผู้เข้าร่วมการวิจัยกำลังพิมพ์เอกสารบนหน้าจอคอมพิวเตอร์ที่เป็นลักษณะงานที่ผู้เข้าร่วมการวิจัยคุ้นเคยเป็นระยะเวลา 15 นาที โดยไม่มีซอฟต์แวร์กระตุ้นการกะพริบตา และวัดอัตราการกะพริบตาในช่วง 5 นาทีสุดท้ายเพื่อไม่ให้ผู้เข้าร่วมการวิจัยรู้ตัว จึงน่าจะเชื่อได้ว่าเป็นพฤติกรรมที่เป็นจริง ไม่ได้เป็นพฤติกรรมที่เบี่ยงเบนไปจากพฤติกรรมปกติเนื่องจากการถูกสังเกต ซึ่งแตกต่างจากการศึกษาของ Portello et al. ที่พบว่าการใช้ระบบปฏิบัติการเพื่อกระตุ้นการกะพริบตา โดยการใช้เสียงเตือนให้ผู้ใช้งานกะพริบตาทุกๆ 4 วินาที และดูผลก่อนและหลังการใช้งานเพียงแค่ครั้งเดียวเท่านั้น พบว่าสามารถเพิ่มอัตราการกะพริบตาได้อย่างมีนัยสำคัญ ($p = 0.004$)[13] แต่เนื่องจากการศึกษาของ Portello et al. มีการเก็บข้อมูลระหว่างที่ผู้เข้าร่วมการวิจัยใช้ระบบปฏิบัติการเพื่อกระตุ้น

การกะพริบตา จึงไม่ใช่อัตราการกะพริบตาที่เกิดขึ้นโดยธรรมชาติ แต่ในการศึกษาในครั้งนี้ต้องการศึกษาการเปลี่ยนแปลงพฤติกรรมการกะพริบตาระหว่างใช้งานคอมพิวเตอร์ จึงไม่ได้เก็บข้อมูลขณะใช้ซอฟต์แวร์ ดังนั้นการกะพริบตาที่มีแนวโน้มเพิ่มขึ้นในการศึกษาของ Portello et al. อาจเป็นผลจากการใช้ซอฟต์แวร์ ที่ทำให้ผู้เข้าร่วมการวิจัยกะพริบตาเพิ่มขึ้นในระหว่างการทำงานบนหน้าจอคอมพิวเตอร์ และเมื่อทำการเปรียบเทียบระหว่างกลุ่มไม่พบว่ามีความแตกต่างกัน (ตารางที่ 6) ทั้งนี้อาจเป็นเพราะระยะเวลาการศึกษา 2 สัปดาห์ ยังสั้นเกินไปที่จะแสดงให้เห็นความแตกต่างระหว่างกลุ่มทางสถิติ ผู้วิจัยเสนอแนะว่าควรเพิ่มระยะเวลาในการศึกษาเพื่อยืนยันผลการวิจัยในครั้งนี้ให้ชัดเจนขึ้น และการศึกษาต่อไปในอนาคตควรมีการพัฒนาซอฟต์แวร์ NU blink ให้สามารถใช้ได้กับอุปกรณ์สื่อสารอื่นๆ เช่น โทรศัพท์มือถือ แท็บเล็ต เป็นต้น เนื่องจากปัจจุบันมีการใช้อุปกรณ์ดังกล่าวเพิ่มมากขึ้นในชีวิตประจำวัน

ผลการศึกษาเปรียบเทียบประสิทธิผลของกลุ่มที่ได้รับซอฟต์แวร์ NU blink และกลุ่ม 20/20/20 ภายในระยะเวลา 2 สัปดาห์พบว่า ความเสถียรของน้ำตาในตาขวาและซ้ายไม่แตกต่างกันทั้งภายในกลุ่ม NU blink และกลุ่ม 20/20/20 และระหว่างกลุ่ม ทั้งนี้อาจเนื่องจากความเสถียรของน้ำตาไม่ได้ขึ้นอยู่กับการกะพริบตาเพียงอย่างเดียว[5,6] แต่อาจจะเกิดจากสาเหตุอื่น เช่น ผู้เข้าร่วมการวิจัยมีต่อมไขมันที่เปลือกตาทำงานผิดปกติ (Meibomian gland dysfunction) ซึ่งเป็นสาเหตุที่ทำให้เกิดการระเหยของน้ำตาที่มาก และยังไม่ได้รับการรักษาก่อนเข้าร่วมงานวิจัย และอาจเกิดจากการสร้างน้ำตาที่น้อยร่วมด้วย โดยการศึกษานี้ใช้เกณฑ์การหลั่งของน้ำตาโดยวิธี Schirmer's test เป็นการวัดการหลั่งน้ำตา ซึ่งผู้เข้าร่วมการวิจัยมีค่าการหลั่งของน้ำตาใกล้เคียงกับเกณฑ์คัดออก จึงอาจทำให้ไม่พบความเสถียรของน้ำตามีค่าเพิ่มขึ้นหลังการใช้ซอฟต์แวร์

จากผลการศึกษาระดับการติดสีของกระจกตาในตาขวาและซ้าย ในตารางที่ 5 และ 6 พบว่าไม่มีความแตกต่างกันทั้งภายในกลุ่มและระหว่างกลุ่มของกลุ่ม NU blink และกลุ่ม 20/20/20 อาจเนื่องจากผู้เข้าร่วมการวิจัยในกลุ่ม NU blink ยังมีการเปลี่ยนแปลงอัตราการกะพริบตาได้ไม่ชัดเจนดังที่ได้อภิปรายไว้ข้างต้น และผู้เข้าร่วมการวิจัยยังมีการใช้อุปกรณ์อิเล็กทรอนิกส์อื่น ๆ ได้แก่ สมาร์ทโฟน แท็บเล็ต โทรทัศน์ ร่วมด้วยซึ่งอาจทำให้ผลของการปรับเปลี่ยนพฤติกรรมของการกะพริบตาโดยการติดตั้งซอฟต์แวร์ NU blink ที่คอมพิวเตอร์อย่างเดียวไม่ได้ผล นอกจากนี้อาจเกิดจากการกะพริบตาไม่สมบูรณ์ พบว่าการอ่านหนังสือจากหน้าจอคอมพิวเตอร์มีการกะพริบตาที่ไม่สมบูรณ์มากกว่าเมื่อเทียบกับการอ่านหนังสือจากกระดาษ[20] จากการศึกษาที่ผ่านมาพบว่าการกะพริบตาไม่สมบูรณ์ มีความสัมพันธ์กับการติดสีที่ด้านล่างของกระจกตา[21] และมีการตั้งสมมุติฐานว่าในผู้ป่วยตาแห้งที่กะพริบตาแบบสมบูรณ์จะมีปริมาณและขนาดของชั้นน้ำตาที่ดีกว่าเมื่อเปรียบเทียบกับการกะพริบตาแบบไม่สมบูรณ์[13] ในผลการศึกษานี้ไม่สามารถแยกการตรวจจับการกะพริบตาแบบสมบูรณ์และไม่สมบูรณ์ได้ จึงอาจเป็นไปได้ว่าการที่ระดับการติดสีของกระจกตาไม่ลดลงในการศึกษานี้อาจเกิดจากการกะพริบตาที่ไม่สมบูรณ์ร่วมด้วย การศึกษานี้เสนอแนะว่าควรให้ความรู้แก่ผู้เข้าร่วมการวิจัยให้ตระหนักถึงการกะพริบตาแบบสมบูรณ์ ว่าจะสามารถช่วยให้การฉาบของน้ำตามีประสิทธิภาพเพิ่มขึ้น และพัฒนาซอฟต์แวร์ให้สามารถตรวจจับการกะพริบตาแบบไม่สมบูรณ์เพื่อให้ผู้เข้าร่วมการวิจัยที่ยังกะพริบตาไม่สมบูรณ์ให้กะพริบตาให้สมบูรณ์ก่อนที่การแจ้งเตือนจะหายไป

ข้อจำกัดในการศึกษานี้ ไม่ได้ควบคุมปัจจัยบางอย่างที่อาจมีผลกระทบต่ออาการตาแห้ง เช่น ตำแหน่ง ความสว่างของหน้าจอคอมพิวเตอร์ สภาพแวดล้อมที่ผู้เข้าร่วมการวิจัยขณะทำงานคอมพิวเตอร์ (อุณหภูมิห้อง ความชื้นในห้อง ทิศทางลม) หรือขนาดตัวอักษร เนื่องจากต้องการทดลองการใช้งานซอฟต์แวร์ให้อยู่ในสภาพที่เหมือนจริงกับการใช้งานมากที่สุด

โดยสรุปกลุ่มที่ใช้ซอฟต์แวร์ NU blink ขณะใช้งานคอมพิวเตอร์มีผลลดค่าคะแนนดัชนีโรคผิวตา ภายในสัปดาห์

ที่ 2 และมีแนวโน้มเพิ่มอัตราการกะพริบตา แต่ไม่มีผลต่อค่าความเสถียรของน้ำตา ระดับการติดสีของกระจกตา กลุ่มโปรแกรมให้ความรู้ 20/20/20 ไม่มีผลต่อค่าคะแนนดัชนีโรคผิวตา ค่าความเสถียรของน้ำตา ระดับการติดสีของกระจกตา และค่าอัตราการกะพริบตา กลุ่ม NU blink มีแนวโน้มเพิ่มอัตราการกะพริบตาได้ดีกว่ากลุ่ม 20/20/20 แต่ผลของกลุ่ม NU blink ไม่มีความแตกต่างจากกลุ่มโปรแกรมให้ความรู้ 20/20/20 ในค่าคะแนนดัชนีโรคผิวตา ค่าความเสถียรของน้ำตา และระดับการติดสีของกระจกตา

กิตติกรรมประกาศ

ขอขอบพระคุณ ผศ.พญ.จีราวัฒน์ สวัสดิวิทยะยง, รศ.พญ.รสสุคนธ์ คชรัตน์, อาจารย์ภาวศุทธิ์ ลีดาสวัสดิ์, นางสาวจีราภา ทิพกรณ์, นายสิทธิศักดิ์ ทิโน และผู้เข้าร่วมการวิจัยทุกท่าน

ขอขอบพระคุณคณะสหเวชศาสตร์ มหาวิทยาลัยนเรศวร ที่สนับสนุนทุนวิจัย เอื้อเฟื้อสถานที่และอุปกรณ์ที่ใช้ในงานวิจัยครั้งนี้

เอกสารอ้างอิง

1. กระทรวงเทคโนโลยีสารสนเทศและการสื่อสาร. สรุปผลที่สำคัญสำรวจการมีการใช้เทคโนโลยีสารสนเทศและการสื่อสารในครัวเรือน พ.ศ.2558 2558 [21 ตุลาคม 2559]. Available from: http://service.nso.go.th/nso/nsopublish/themes/files/icthh58.pdf.
2. Uchino M, Schaumberg DA, Dogru M, Uchino Y, Fukagawa K, Shimmura S, et al. Prevalence of dry eye disease among Japanese visual display terminal users. Ophthalmology. 2008; 115(11):1982-8.
3. Crnovrsanin T, Wang Y, Ma K-L, editors. Stimulating a blink: reduction of eye fatigue with visual stimulus. Proceedings of the SIGCHI conference on human factors in computing systems; 2014 April 26-May 1, Toronto, Canada.Ontario: ACM; 2014.
4. Tsubota K. Tear dynamics and dry eye. Prog Retin Eye Res. 1998;17(4):565-96.
5. Schlote T, Kadner G, Freudenthaler N. Marked reduction and distinct patterns of eye blinking in patients with moderately dry eyes during video display terminal use. Graefes Arch Clin Exp Ophthalmol. 2004;242(4):306-12.
6. Freudenthaler N, Neuf H, Kadner G, Schlote T. Characteristics of spontaneous eyeblink activity during video display terminal use in healthy volunteers. Graefes Arch Clin Exp Ophthalmol. 2003;241(11):914-20.
7. Morris T, Blenkhorn P, Zaidi F. Blink detection for real-time eye tracking. J Netw Comput Appl. 2002;25(2):129-43.
8. Sirohey S, Rosenfeld A, Duric Z. A method of detecting and tracking irises and eyelids in video. Pattern Recognition. 2002;35(6):1389-401.
9. Heishman R, Duric Z, editors. Using image flow to detect eye blinks in color videos. Proceedings of the 8th IEEE Workshop on Applications of Computer Vision; 2007 Feb 20-21; Austin, US. Texas; 2007.
10. Chau M, Betke M. Real time eye tracking and blink detection with usb cameras. Boston University Computer Science Department, 2005.
11. Pan G, Sun L, Wu Z, Lao S, editors. Eyeblink-based anti-spoofing in face recognition from a generic webcamera. Proceedings of the 11th IEEE International Conference on Computer Vision; 2007 Oct 14-20, Rio de Janeiro, Brazil; 2007.
12. Divjak M, Bischof H, editors. Eye blink based fatigue detection for prevention of computer vision syndrome. Proceedings of the MVA 2009 IAPR Conference on Machine Vision Applications; 2009 May 20-22; Yokohama, Japan; 2009.
13. Portello JK, Rosenfield M, Chu CA. Blink rate, incomplete blinks and computer vision syndrome. Optom Vis Sci. 2013; 90(5):482-7.
14. Nosch DS, Foppa C, Tóth M, Joos RE. Blink animation software to improve blinking and dry eye symptoms. Optom Vis Sci. 2015;92(9):e310-e5.
15. Messmer EM. The pathophysiology, diagnosis, and treatment of dry eye disease. Dtsch Arztebl Int. 2015;112(5):71-82.
16. Allergan. Dry Eye Ocular Surface Disease Index (OSDI©) questionnaire 2016 [22 Sep 2016]. Available from: https://www.mydryeyes.com/dry__eye__osdi__questionnaire
17. Cho HA, Cheon JJ, Lee JS, Kim SY, Chang SS. Prevalence of dry eye syndrome after a three-year exposure to a clean room. Annn Occup Environ Med. 2014;26:26.

18. The definition and classification of dry eye disease: report of the definition and classification subcommittee of the International Dry Eye WorkShop (2007). The ocular surface. 2007;5(2):75-92.

19. Yan Z, Hu L, Chen H, Lu F. Computer Vision Syndrome: A widely spreading but largely unknown epidemic among computer users. Computers in Human Behavior. 2008;24(5): 2026-42.

20. Argiles M, Cardona G, Perez-Cabre E, Rodriguez M. Blink Rate and Incomplete Blinks in Six Different Controlled Hard-Copy and Electronic Reading Conditions. Invest Ophthalmol Vis Sci. 2015;56(11):6679-85.

21. Collins MJ, Iskander DR, Saunders A, Hook S, Anthony E, Gillon R. Blinking patterns and corneal staining. Eye & contact lens. 2006;32(6):287-93.

Original Article/นิพนธ์ต้นฉบับ

การศึกษาลักษณะทางคลินิกและการตรวจคลื่นไฟฟ้าของตาในผู้ป่วยโรค Best's disease ในประเทศไทย

งามแข เรืองวรเวทย์, พ.บ., อติพร ตวงทอง, พ.บ., วรินยุพา พินิตภูวดล, พ.บ., ละอองศรี อัชชนียะสกุล, พ.บ., อดิศักดิ์ ตรีนวรัตน์, พ.บ., นิพนธ์ จิรภาไพศาล, พ.บ., โสมนัส ถุงสุวรรณ, พ.บ., สุภเลิศ ประคุณหังสิต, พ.บ., เกษสรา รุ่งศิริ, วท.บ.

บทคัดย่อ

การศึกษาย้อนหลังในผู้ป่วยโรค Best vitelliform macular dystrophy (BVMD) ที่ได้รับการวินิจฉัยและรักษาในโรงพยาบาลศิริราชตั้งแต่เดือนมกราคม พ.ศ.2547 ถึงเดือนธันวาคม พ.ศ.2560 (13 ปี) พบผู้ป่วย BVMD ทั้งหมด 13 ราย (26 ตา) มีอายุเฉลี่ย 40.6±19.7 ปี (8-69 ปี) เป็นเพศชาย 8 ราย (ร้อยละ 61.5) มีอาการแรกเริ่มได้แก่ ตามัว 9 ราย (ร้อยละ 69.2) และตาบอดสี 1 ราย (ร้อยละ 7.7) ในขณะที่ 3 ราย (ร้อยละ 23.1) ไม่มีอาการแต่พบโดยบังเอิญจากการตรวจตาด้วยสาเหตุโรคทางกายอื่นๆ ผู้ป่วยทุกรายมีพยาธิสภาพในตาทั้งสองข้าง ซึ่งส่วนใหญ่ (11 ตา, ร้อยละ 42.3) ตรวจพบอยู่ในระยะ previtelliform และมีค่าสายตาที่ใกล้เคียงปกติในครั้งแรกที่มาพบแพทย์ ส่วนผู้ป่วยรายที่อยู่ในระยะ atrophic จะเริ่มมีการมองเห็นที่ลดลง การตรวจคลื่นไฟฟ้าของตาพบว่า electroretinogram (ERG) อยู่ในเกณฑ์ปกติ และ electrooculogram (EOG) ผิดปกติในทุกราย โดยมีค่าเฉลี่ย Arden ratio 1.35±0.29 และ 1.27±0.15 ในตาข้างขวาและซ้าย ตามลำดับ ผู้ป่วย BVMD มีการแสดงออกของโรคที่หลากหลาย การตรวจพบภาวะขัดแย้งกันของ ERG และ EOG (ERG ปกติ ในขณะที่ EOG ผิดปกติ) มีส่วนสำคัญในการช่วยวินิจฉัยโรค การศึกษาในอนาคตเรื่องการวิเคราะห์ยีนในผู้ป่วยจะสามารถรวบรวมองค์ความรู้เพิ่มเติมเกี่ยวกับ BVMD ในประเทศไทยได้ **จักษุเวชสาร 2018; มกราคม-มิถุนายน 32(1): 13-24.**

คำสำคัญ: Best vitelliform macular dystrophy; Best's disease; การตรวจคลื่นไฟฟ้าทางจักษุวิทยา; ประเทศไทย

ผู้นิพนธ์ทั้งหมดไม่มีส่วนเกี่ยวข้องหรือผลประโยชน์ใดๆ กับผลิตภัณฑ์ที่ได้กล่าวอ้างถึงในงานวิจัยนี้

ภาควิชาจักษุวิทยา คณะแพทยศาสตร์ศิริราชพยาบาล มหาวิทยาลัยมหิดล

Original Article/นิพนธ์ต้นฉบับ

Clinical Manifestations and Electrophysiologic Tests of Best's Disease in Thailand

Ngamkae Ruangvaravate, M.D.

Atiporn Thuangtong, M.D., Warinyupa Pinitpuwadol, M.D., La-ongsri Atchaneeyasakul, M.D., Adisak Trinavarat, M.D., Niphon Chirapapaisan, M.D., Somanus Thoongsuwan, M.D., Supalert Prakhunhungsit, M.D., Ketsara Rungsiri, BS.

Abstract

Objectives: To describe the clinical manifestations and electrophysiologic findings of Best vitelliform macular dystrophy (BVMD) in Thailand.

Materials and Methods: A retrospective review included of 26 eyes of 13 patients with a diagnosis of BVMD from January 2004 to December 2017 in Siriraj hospital, Bangkok, Thailand. Demographic data, clinical manifestations, ophthalmic examination, electro-oculogram (EOG) and full-field electroretinogram (ERG) findings were described in the study.

Results: The age at the first presentation was 40.6±19.7 years (range 8 to 69 years). There were 8 males (61.5%) and 5 females (38.5%). The presenting symptoms were blurred vision in 9 patients (69.2%), asymptomatic in 3 patients (23.1%), and color blindness in 1 patient (7.7%). All patients had bilateral lesions. The majority of eyes (11 eyes, 42.3%) were in previtelliform stage at the beginning with near-normal vision. Visual impairment was found in patients with atrophic stage. All patients demonstrated normal ERG with abnormal EOG. Arden ratio was 1.35±0.29 and 1.27±0.15 in right and left eyes, respectively. During mean follow-up time of 37.4±56.4 months (range 1 to 155 months), 4 eyes were unable to record the last follow-up fundus lesion.

Conclusion: BVMD patients showed a variable clinical expression. The findings in dissociation of ERG and EOG play an important role for a definite diagnosis of BVMD. Further investigation according to genetic mutation analysis will facilitate the genetic features of BVMD in Thailand. **Thai J Ophthalmol 2018; January-June 32(1): 13-24.**

Keywords: Best vitelliform macular dystrophy; Best's disease; Electroretinogram; Electro-oculogram; Thailand.

No Author has a financial or proprietary interest in material or method mentioned

Department of Ophthalmology, Faculty of Medicine Siriraj Hospital, Mahidol University, Bangkok, Thailand

Introduction

Best vitelliform macular dystrophy (BVMD), or Best's disease, is a rare autosomal dominant disorder which was firstly described by Dr. Friedrich Best in 1905 in a German family with a presentation of yellowish yolk-like lesion in the macula in childhood. The disease is caused by mutations in BEST1 or VMD2 gene on chromosome 11q13, resulting in dysfunction of retinal pigment epithelium (RPE)'s transmembrane protein called bestrophin-1.[1-3] Abnormal ion transportation occurs and leads to lipofuscin accumulation within retinal pigment epithelium (RPE) cells and sub-RPE space.[4] Almost all patients remain asymptomatic until late complications develop such as the vitelliform lesion breakup, RPE atrophy and choroidal neovascularization. The diagnosis is confirmed by a distinctive fundus lesion and a dissociation of low Arden ratio of electro-oculogram (EOG) with a normal electroretinogram (ERG). To date, there have been more than 200 of BEST1 mutations reported worldwide with a variable clinical features and course of disease.[5]

Best vitelliform macular dystrophy has been increasingly diagnosed in Siriraj hospital, a tertiary care center in Bangkok, Thailand. This publication describes clinical manifestations and electrophysiologic findings of Best vitelliform macular dystrophy in Siriraj hospital, Bangkok, Thailand from January 2004 to December 2017 (13 years) to gain more information of this rare disease in Thai patients with a literature review.

Methods

This study was approved by the Committee for the Protection of Human Participants in Research at the Faculty of Medicine Siriraj Hospital, Mahidol University, Bangkok, Thailand [COA no. Si 743/2017], and followed the principles of the Declaration of Helsinki and its amendments. Written informed consent was obtained from all patients.

Thirteen patients with a diagnosis of BVMD were recruited in the study. This was a retrospective review in Department of Ophthalmology, Siriraj hospital from January 2004 to December 2017. The diagnosis was confirmed by the characteristic vitelliform lesion in the fundus and low Arden ratio from the EOG with normal ERG. Patients with uncertain diagnosis according to questionable fundus appearances and electrophysiologic findings were excluded from the study. All patients underwent complete ophthalmic examinations included best-corrected visual acuity (BCVA) and fundus examination. Full-field ERG and EOG were performed by using VERIS™ Science software version 6.0.3 (Electro-Diagnostic Imaging, Inc., CA, USA). The decreased or low Arden ratio was defined as a number less than 1.6 from the EOG.[5]

The BCVA was converted to a logarithm of the minimum angle of resolution (logMAR) equivalent. The grading of five stages of fundus appearance was based on Mohler and Fine classification; pre-vitelliform, vitelliform, psuedohypopyon, vitelliruptive, and atrophic stage.[6]

Statistical data were calculated by using Statistical Package for the Social Sciences software, version 23.0 (SPSS Inc., Chicago, Illinois). Demographic data, history of the disease, fundus appearances and results from electrophysiologic tests were retrospectively reviewed and shown as number and percentage or mean with standard deviation.

Table 1 Clinical findings of patients with Best vitelliform macular dystrophy

Patient	Eye	Sex	Age (years)	Presenting symptoms	Baseline BCVA (LogMAR)	Last BCVA (LogMAR)	Stage at baseline visit	Stage at last visit	ERG	Arden ratio	F/U time (months)
1	R	F	8	asymptomatic	0.50	0.10	previtelliform	atrophic	normal	1.19	123
	L				0.20	0.40	previtelliform	atrophic		1.20	
2	R	M	69	blurred vision	0.50	0.40	previtelliform	previtelliform	normal	1.05	155
	L				0.80	2.60	previtelliform	atrophic		1.20	
3[a,b]	R	M	26	blurred vision	0.20	0.20	atrophic	atrophic	normal	1.22	9
	L				0.20	0.50	vitelliform	atrophic		1.23	
4[a,b]	R	F	29	asymptomatic	0.00	0.00	previtelliform	previtelliform	normal	1.17	9
	L				0.00	0.00	previtelliform	previtelliform		1.20	
5	R	F	54	asymptomatic	0.20	0.20	previtelliform	NA[c]	normal	1.38	2
	L				0.20	0.20	previtelliform	NA[c]		1.35	
6	R	M	39	color blindness	0.30	1.50	atrophic	atrophic	normal	2.12	126
	L				0.30	1.00	previtelliform	atrophic		1.48	
7[b]	R	M	58	blurred vision	0.60	0.50	vitelliform	vitelliform	normal	1.50	10
	L				0.20	0.50	vitelliform	vitelliform		1.30	
8	R	F	52	blurred vision	0.50	0.60	atrophic	atrophic	normal	1.55	6
	L				1.00	1.00	atrophic	atrophic		1.54	
9	R	M	69	blurred vision	0.10	0.10	previtelliform	previtelliform	normal	1.32	6
	L				0.10	0.10	previtelliform	previtelliform		1.29	
10	R	F	31	blurred vision	0.10	0.00	vitelliruptive	atrophic	normal	1.00	8
	L				0.40	0.60	atrophic	atrophic		1.00	
11	R	M	9	blurred vision	0.00	0.10	vitelliform	pseudohypopyon	normal	1.28	30
	L				0.50	0.10	vitelliruptive	atrophic		1.25	
12	R	M	35	blurred vision	0.40	0.30	atrophic	atrophic	normal	1.54	1
	L				0.30	0.30	vitelliruptive	vitelliruptive		1.36	
13	R	M	49	blurred vision	0.40	0.30	atrophic	NA[c]	normal	1.21	1
	L				0.10	0.10	atrophic	NA[c]		1.06	

R = right; L = left; F = female; M = male; BCVA = best-corrected visual acuity; ERG = electroretinogram; EOG = electro-oculogram; F/U = follow up.

[a]Patient 4 was patient 3's elder sister.

[b]Patient 3, 4, and 7 were previously described by Atchaneeyasakul and co-workers.[26]

[c]NA = Data was not available because patients were lost to follow-up.

Results

A total of 13 patients with BVMD were included in the study (table 1). There were 8 males (61.5%) and 5 females (38.5%). The age at the first visit ranged from 8 to 69 years with a mean age of 40.6±19.7 years. Presenting symptoms were blurred vision in 9 patients (69.2%) and color blindness in 1 patient (7.7%). Three patients (23.1%) were asymptomatic. Patient 2 and 5 were accidentally diagnosed during routine eye screening for deferoxamine and hydroxychloroquine, respectively. Patient 4 had a positive family history of BVMD (Patient 3). Mean follow-up time was 37.4±56.4 months (range 1-155 months).

All patients had bilateral lesions. The mean BCVA at baseline visit was 0.31±0.25 (0.00-1.00) and decreased to 0.45±0.57 (0.00-2.60) at the last visit. The fundus appearance showed various stages of lesion. Of 26 eyes, 11 eyes (42.3%) presented with previtelliform lesion characterized by a normal macula or minimal RPE changes. At the last visit, 5 of 11 eyes (45.5%) remained in the same stage with a mean BCVA from 0.14±0.21 to 0.12±0.16 LogMAR. Four of 11 eyes (36.4%) progressed to atrophic stage with a decreased BCVA from 0.45±0.26 to 1.03±1.11 LogMAR. Two of 11 eyes (18.2%) were unable to record the last follow-up fundus lesion.

Four of 26 eyes (15.4%) showed vitelliform lesion or a typical yolk-like lesion at the beginning (Figure 1). At the last visit, 2 of 4 eyes (50%)

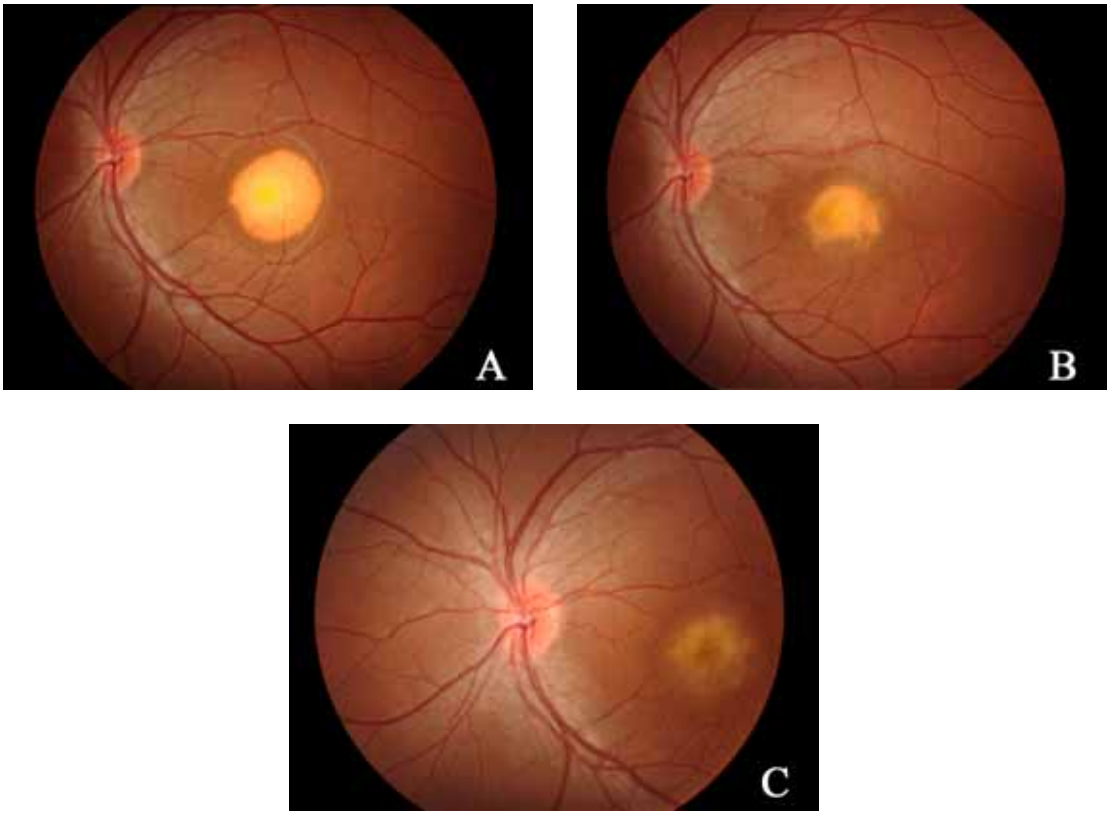

Figure 1 *Fundus photographs of the left eye of patient 3 show a vitelliform stage with a yolk-like lesion at the first visit (A), a vitelliruptive stage in a following month (B), and a scar stage with fibrotic changes in the next 4 months (C) (Colored figures are on page 45)*

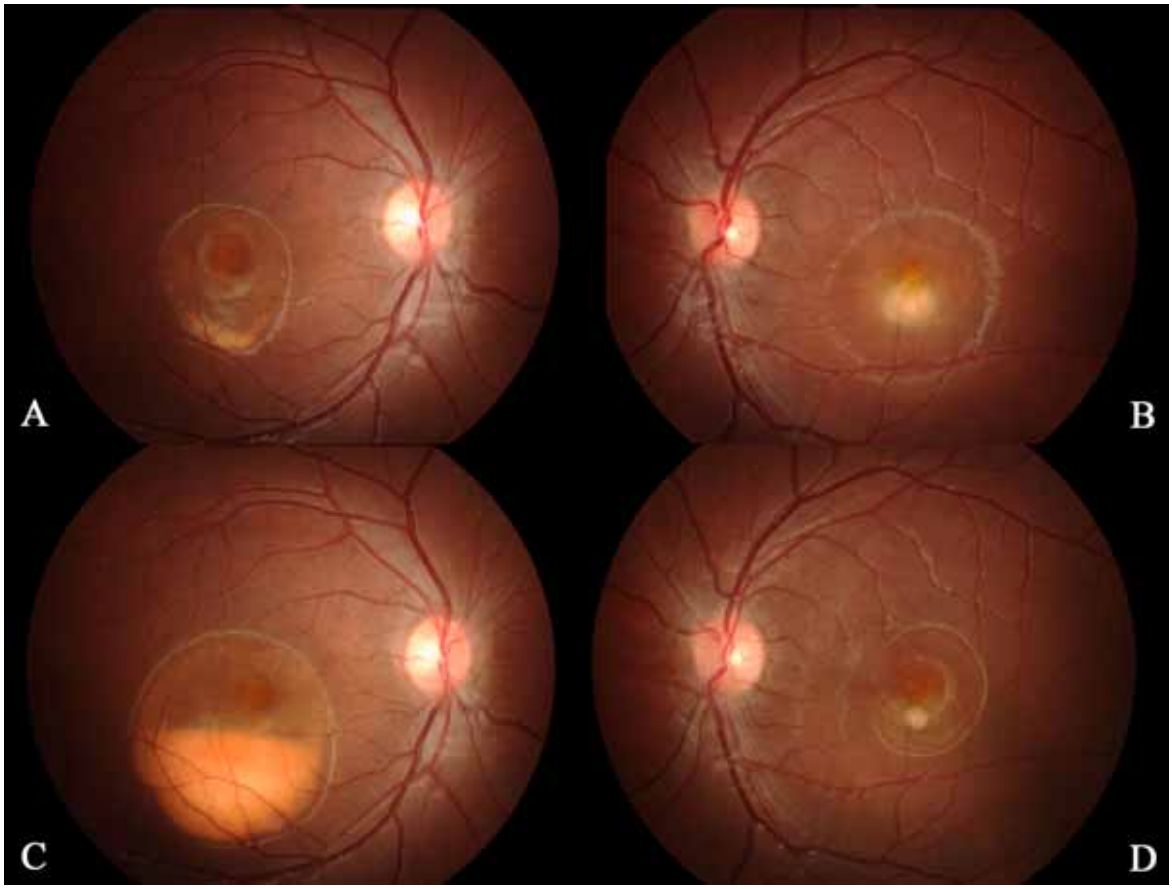

Figure 2 *Fundus photographs of patient 11 show a vitelliform stage in the right eye (A) and a vitelliruptive stage in the left eye (B) at the first visit. After 30 months, the lesions progressed to pseudohypopyon stage in the right eye (C) and an atrophic stage in the left eye (B). (Colored figures are on page 46)*

remained in vitelliform with a BCVA from 0.40±0.28 to 0.50 LogMAR. One of 4 eyes (25%) became a psuedohypopyon lesion (Figure 2) with a BCVA from 0.00 to 0.10 LogMAR. One of 4 eyes (25%) progressed to atrophic stage with a BCVA from 0.20 to 0.50 LogMAR.

Three of 26 eyes (11.5%) presented with vitelliruptive lesion, characterized by a breakup of the vitelliform lesion or scrambled-egg lesion, without atrophic changes. One of 3 eyes (33.3%) was in the same stage with a mean BCVA of 0.30 LogMAR, and the others changed to atrophic lesion with a mean BCVA from 0.30±0.28 to 0.05±0.07 LogMAR.

Eight of 26 eyes (30.8%) showed atrophic lesion at the first visit, which 6 of 8 eyes (75%) remained in atrophic stage with a decreased mean BCVA from 0.47±0.28 to 0.70±0.48 LogMAR. Two of 8 eyes (25%) had unavailable records of last fundus examination.

All patients had a decreased Arden ratio from the EOG in bilateral eyes except patient 6 who had a normal EOG in one eye and an abnormal EOG in the other. All of them had normal full-field ERG findings. The mean Arden ratio was 1.35±0.29 and 1.27±0.15 in right and left eyes, respectively.

Discussion

BVMD is inherited in an autosomal dominant pattern. Because of the rarity, the prevalence is still unknown. This slowly progressive disease has an early onset in the 1st decade of life which begins typically in a child from 3 to 15 years old.[5] Several studies have reported a late onset BVMD which extends through 6th decade of life.[7,8] Initially, the patients are asymptomatic and then progress to blurred vision, decreased central vision and metamorphopsia in later stage.[5,9] The disease usually affects bilaterally and symmetrically.

Based on fundus findings, BVMD can be categorized into 5 stages by Mohler and Fine classification.[6] In stage 1 (previtelliform stage), the fundus shows normal macula or minimal RPE alterations. The vision appears normal. In stage 2 (vitelliform stage), there is a yellowish, well-circumscribed, homogenous material within the macula, sometimes multifocal. The size of this yolk-like lesion can range from 0.5 to 3 mm with central elevation at the fovea. VA remains normal or minimally decreased to 20/50. In stage 3 (psudohypopyon stage), the vitelliform substance breaks and accumulates within sub-RPE space. The fundus shows horizontal fluid-level with yellowish material collecting at the inferior part of the lesion. In stage 4 (vitelliruptive stage), a partial reabsorption of the vitelliform lesion occurs, resulting in less homogenous, scrambled-egg lesion. VA can reduce to 20/100 at this stage. In stage 5 (atrophic stage), fibrosis and scar develop at the macula.[9-11] Choroidal neovascularization and subretinal hemorrhage can occur in this stage and are associated with markedly decreased VA.[12]

In this study, the onset of disease was variable, ranging from 1st to 7th decade of life. Haft of our patients were diagnosed in their young adulthood, while the rest of them were in their middle to late adulthood. The patients may experience no symptoms until the disease progressed to later stage and this diminution of vision brought them to the hospital. The most common presenting symptom in our patients was blurred vision and almost all of them already had developed more than vitelliform lesion at the first visit. Asymptomatic patients were in their previtelliform stage which were accidental findings and their BCVA appeared normal or mildly decreased. The visual impairment was found in patients with atrophic stage.

The dissociation of a normal full-field ERG with an abnormal EOG is a hallmark of the disease.[5] In all stages, the full-field ERG usually appears normal. EOG reveals decreased to absent light rise and abnormal Arden ratio, commonly between 1.0-1.3. In our study, electrophysiological findings played an important role to detect asymptomatic BVMD patients and carriers. However, Renner *et al.* reported a BVMD patient with a normal EOG.[8] Wabbels *et al.* identified a normal EOG in 2 young patients and 1 carrier with Ile295del mutation.[13] Testa *et al.* described a Phe305Leu mutation in 3 members in an Italian family and all of them had a normal EOG.[14] One patient in this study also had an abnormal EOG in only one eye, therefore, further genetic study could gain more information according to these findings.

Several studies have reported the association between BEST1 gene mutations and late-onset BVMD[7, 8] and a spectrum of retinal diseases; best

vitelliform macular dystrophy, adult onset vitelliform macular dystrophy, autosomal recessive bestrophinopathy, autosomal dominant vitreoretinochoroidopathy, and retinitis pigmentosa.[5,11,15,16] Since the disease can be misdiagnosed as other macular disorders, apart from fundus examination, electrophysiological findings can distinguish BVMD at even very early stages. Other diagnostic modalities such as optical coherence tomography (OCT), fundus fluorescein angiography (FFA), and fundus autofluorescence (FAF) can be performed.[5] Genetic testing is an important tool to confirm a diagnosis of BVMD, especially in uncertain cases. It can detect BEST1 gene mutations in approximately 96% of people with positive family history, and 50-70% of people with no family history of BVMD.[17]

Genetic analysis

BVMD is an autosomal dominant disease caused by mutations in the gene on chromosome 11q13 region named BEST1 gene, or previously named VMD2 gene.[18,19] In 1998, Petrukhin *et al.* proposed that the BEST1 gene encoded a protein called bestrophin, therefore, BEST1 gene mutations could alter the bestrophin protein function and are associated with a spectrum of retinal diseases.[3] Supporting evidences from northern blot analysis from Marquardt *et al.* confirmed that BEST1 gene exclusively expressed in the RPE.[2] In 2000, by using biochemical and immunocytochemical data, Marmorstein *et al.* discovered that the bestrophin protein was located on the basolateral plasma membrane of RPE cells.[1] Since then, several studies have gained more information about the localization and function of bestrophin protein.[11]

Bestrophin protein consists of 585 amino acids with an approximate size of 68 kDa.[1] It works as a Ca^{2+}-activated chloride channel to regulate intracellular calcium signaling and anion transportation to maintain the retinal homeostasis.[11,20] Mutations in BEST1 gene makes changes to bestrophin protein function and ion transportation, leading to abnormal accumulation of fluid within the RPE cells and sub-RPE space. There have been more than 200 of BEST1 mutations reported and the majority of them are missense mutations. These mutations can be associated with a spectrum of degenerative retinal diseases.[5,11,16,21]

The genotype-phenotype correlation is extensively discussed.[13,15,22-25] Several previous studies have reported variable expressions and genotype-phenotype correlations, mostly in European and African population. In Asian countries, there have been some reported BVMD patients among Chinese, Japanese, and Thai people.[26-32] There has been only one study reported a gene analysis of BVMD in Thai families.[26] Atchaneeyasakul *et al*, described mutations in 2 unrelated Thai families with BVMD. Val-242-Met mutation showed a late onset presentation and Arg-218-Cys mutation revealed a variable expression in the same family. Several studies described BEST1 gene mutations which were consistent with autosomal recessive inheritance.[31,33,34] However, there was a study showing that the genotype-phenotype correlation was still inconclusive. Querques *et al.* reported BEST1 gene mutations which were not associated with differences in clinical manifestation and severity.[35]

Treatment

Approximately 75% of patients remain VA of 20/40 or better in at least one eye without intervention.[36] and the vision gradually deteriorates until the 4th decade of life.[37] Rare complications such as choroidal neovascularization, subretinal hemorrhage, or macula hole can lead to poor visual prognosis.[12] As the visual prognosis of BVMD is good, the recommended strategy is observation and monitoring further complications.[9]

The intervention is considered in cases with choroidal neovascularization and subretinal hemorrhage. Anti-vascular endothelial growth factor (anti-VEGF) therapy has been used and associated with the improvement of choroidal neovascularization. Two studies reported that a single dose of intravitreal bevacizumab in patients showed choroidal neovascularization regression and visual recovery after 6 and 9 months, respectively.[38,39] Rishi *et al.* performed three intravitreal injections of bevacizumab in a patient who revealed an improved vision and stable fundus after 7 months of treatment.[40] Cennamo *et al.* reported a full visual recovery after 1 month of intravitreal bevacizumab injection and a total regression of choroidal neovascularization over an 18 month-period.[41] Cakir *et al.* described a visual improvement after a single dose of combined bevacizumab and triamcinolone intravitral injection.[42] Ranibizumab injection was also reported as a successful treatment after 1-month follow-up.[43]

Photodynamic therapy has also been proposed as an effective treatment in BVMD with choroidal neovascularization. Andrade *et al.* reported a case of choroidal neovascularization regression and subretinal hemorrhage resolution after a session of photodynamic therapy with verteporfin.[44] Long-term outcome was reported by Sodi *et al.* in pediatric patients who were treated with photodynamic therapy. After an average follow-up time of 77 months, 3 patients had a visual recovery and improved choroidal neovascularization.[45] Frennesson *et al.* revealed 7-year follow-up of resolved subretinal hemorrhage and improved VA after a photodynamic therapy.[46]

An improvement of vision and macular detachment was reported in a patient with choroidal neovascular membrane who underwent argon laser photocoagulation.[47] Prevention of macular degeneration by prescribing dietary docosahexaenoic acid (DHA) was conducted by Lee *et al.* but the result cannot determine whether the effect is beneficial.[48]

However, due to the disease rarity, there is no definite medical or surgical treatment for BVMD. Genetic counseling is very important. Giving information about risk assessment and the nature of the disease to family members is recommended.

Conclusion

This paper describes a series of BVMD patients during a 13-year period in clinical manifestation and electrophysiologic aspects. The disease has a variable clinical expression and good visual prognosis but can progress from normal to impaired visual acuity in later stages. Dissociation of ERG and EOG is the hallmark of BVMD. More diagnostic investigations and genetic testing will provide more knowledge about the disease in order to diagnose and treat BVMD patients in Thailand. Due to the rarity, our study was limited by a small population size and short duration of follow-up time. Further studies should consider more diagnostic tools, such as OCT, FFA, and FAF

to give additional information about the disease and the overlap with clinical manifestations. Genetic analysis should be included to identify the genotype-phenotype correlation among BVMD patients in Thailand. Further study in genetic analysis will be performed. Genetic counseling is also important for risk assessment and disease prevention.

Conflict of interest declaration

All authors declare that they have no conflict of interest.

References

1. Marmorstein AD, Marmorstein LY, Rayborn M, Wang X, Hollyfield JG, Petrukhin K. Bestrophin, the product of the Best vitelliform macular dystrophy gene (VMD2), localizes to the basolateral plasma membrane of the retinal pigment epithelium. Proc Natl Acad Sci U S A. 2000;97(23):12758-63.
2. Marquardt A, Stohr H, Passmore LA, Kramer F, Rivera A, Weber BH. Mutations in a novel gene, VMD2, encoding a protein of unknown properties cause juvenile-onset vitelliform macular dystrophy (Best's disease). Hum Mol Genet. 1998;7(9):1517-25.
3. Petrukhin K, Koisti MJ, Bakall B, Li W, Xie G, Marknell T, et al. Identification of the gene responsible for Best macular dystrophy. Nat Genet. 1998;19(3):241-7.
4. Sun H, Tsunenari T, Yau KW, Nathans J. The vitelliform macular dystrophy protein defines a new family of chloride channels. Proc Natl Acad Sci U S A. 2002;99(6):4008-13.
5. Budiene B, Liutkeviciene R, Zaliuniene D. Best vitelliform macular dystrophy: literature review. Central European Journal of Medicine. 2014;9(6):784-95.
6. Mohler CW, Fine SL. Long-term evaluation of patients with Best's vitelliform dystrophy. Ophthalmology. 1981;88(7):688-92.
7. Eksandh L, Bakall B, Bauer B, Wadelius C, Andreasson S. Best's vitelliform macular dystrophy caused by a new mutation (Val89Ala) in the VMD2 gene. Ophthalmic Genet. 2001;22(2):107-15.
8. Renner AB, Tillack H, Kraus H, Kramer F, Mohr N, Weber BH, et al. Late onset is common in best macular dystrophy associated with VMD2 gene mutations. Ophthalmology. 2005;112(4):586-92.
9. MacDonald IM, Lee T. Best Vitelliform Macular Dystrophy. In: Adam MP, Ardinger HH, Pagon RA, Wallace SE, Bean LJH, Mefford HC, et al., editors. GeneReviews((R)). Seattle (WA)1993.
10. Maggon R, Parihar J, Vats DP, Mathur V. Best's Vitelliform Macular Dystrophy. Med J Armed Forces India. 2008;64(4):379-81.
11. Johnson AA, Guziewicz KE, Lee CJ, Kalathur RC, Pulido JS, Marmorstein LY, et al. Bestrophin 1 and retinal disease. Prog Retin Eye Res. 2017;58:45-69.
12. Chung MM, Oh KT, Streb LM, Kimura AE, Stone EM. Visual outcome following subretinal hemorrhage in Best disease. Retina. 2001;21(6):575-80.
13. Wabbels B, Preising MN, Kretschmann U, Demmler A, Lorenz B. Genotype-phenotype correlation and longitudinal course in ten families with Best vitelliform macular dystrophy. Graefes Arch Clin Exp Ophthalmol. 2006;244(11):1453-66.
14. Testa F, Rossi S, Passerini I, Sodi A, Di Iorio V, Interlandi E, et al. A normal electro-oculography in a family affected by best disease with a novel spontaneous mutation of the BEST1 gene. Br J Ophthalmol. 2008;92(11):1467-70.
15. Boon CJ, Theelen T, Hoefsloot EH, van Schooneveld MJ, Keunen JE, Cremers FP, et al. Clinical and molecular genetic analysis of best vitelliform macular dystrophy. Retina. 2009;29(6):835-47.
16. Seddon JM, Afshari MA, Sharma S, Bernstein PS, Chong S, Hutchinson A, et al. Assessment of mutations in the Best macular dystrophy (VMD2) gene in patients with adult-onset foveomacular vitelliform dystrophy, age-related maculopathy, and bull's-eye maculopathy. Ophthalmology. 2001;108(11):2060-7.

17. Best vitelliform macular dystrophy [Internet]. Genetic and Rare Diseases Information Center (GARD). National Center for Advancing Translational Sciences (NCATS); 2016 [cited 2017 Nov18]. Available from: https://rarediseases.info.nih.gov/diseases/182/best-vitelliform-macular-dystrophy#ref__8276

18. Forsman K, Graff C, Nordstrom S, Johansson K, Westermark E, Lundgren E, et al. The gene for Best's macular dystrophy is located at 11q13 in a Swedish family. Clin Genet. 1992;42(3): 156-9.

19. Stohr H, Marquardt A, Rivera A, Cooper PR, Nowak NJ, Shows TB, et al. A gene map of the Best's vitelliform macular dystrophy region in chromosome 11q12-q13.1. Genome Res. 1998;8(1):48-56.

20. Moskova-Doumanova V, Pankov R, Lalchev Z, Doumanov J. Best1 shot through the eye-structure, functions and clinical implications of bestrophin-1 protein. Biotechnology & Biotechnological Equipment. 2013;27(1):3457-64.

21. Boon CJ, Klevering BJ, Leroy BP, Hoyng CB, Keunen JE, den Hollander AI. The spectrum of ocular phenotypes caused by mutations in the BEST1 gene. Prog Retin Eye Res. 2009;28(3): 187-205.

22. Booij JC, Boon CJ, van Schooneveld MJ, ten Brink JB, Bakker A, de Jong PT, et al. Course of visual decline in relation to the Best1 genotype in vitelliform macular dystrophy. Ophthalmology. 2010;117(7):1415-22.

23. Boon CJ, Klevering BJ, den Hollander AI, Zonneveld MN, Theelen T, Cremers FP, et al. Clinical and genetic heterogeneity in multifocal vitelliform dystrophy. Arch Ophthalmol. 2007;125(8):1100-6.

24. Cohn AC, Turnbull C, Ruddle JB, Guymer RH, Kearns LS, Staffieri S, et al. Best's macular dystrophy in Australia: phenotypic profile and identification of novel BEST1 mutations. Eye (Lond). 2011;25(2):208-17.

25. Wabbels B, Demmler A, Preising M, Lorenz B. Fundus autofluorescence in patients with genetically determined Best vitelliform macular dystrophy: Evaluation of genotype-phenotype correlation and longitudinal course. Investigative Ophthalmology & Visual Science. 2004;45(13):1762.

26. Atchaneeyasakul LO, Jinda W, Sakolsatayadorn N, Trinavarat A, Ruangvoravate N, Thanasombatskul N, et al. Mutation analysis of the VMD2 gene in thai families with best macular dystrophy. Ophthalmic Genet. 2008;29(3):139-44.

27. Katagiri S, Hayashi T, Ohkuma Y, Sekiryu T, Takeuchi T, Gekka T, et al. Mutation analysis of BEST1 in Japanese patients with Best's vitelliform macular dystrophy. Br J Ophthalmol. 2015;99(11):1577-82.

28. Ouyang YL, Zhang YJ, Xu GZ, Jiang R, Chen Q, Wang L. [Clinical manifestations and gene analysis in one Chinese family with Best vitelliform macular dystrophy]. Zhonghua Yan Ke Za Zhi. 2008;44(4):321-6.

29. Wong RL, Hou P, Choy KW, Chiang SW, Tam PO, Li H, et al. Novel and homozygous BEST1 mutations in Chinese patients with Best vitelliform macular dystrophy. Retina. 2010;30(5): 820-7.

30. Yanagi Y, Sekine H, Mori M. Identification of a novel VMD2 mutation in Japanese patients with Best disease. Ophthalmic Genet. 2002;23(2):129-33.

31. Zhao L, Grob S, Corey R, Krupa M, Luo J, Du H, et al. A novel compound heterozygous mutation in the BEST1 gene causes autosomal recessive Best vitelliform macular dystrophy. Eye (Lond). 2012;26(6):866-71.

32. Li Y, Wang G, Dong B, Sun X, Turner MJ, Kamaya S, et al. A novel mutation of the VMD2 gene in a Chinese family with best vitelliform macular dystrophy. Ann Acad Med Singapore. 2006;35(6):408-10.

33. Iannaccone A, Kerr NC, Kinnick TR, Calzada JI, Stone EM. Autosomal recessive best vitelliform macular dystrophy: report of a family and management of early-onset neovascular complications. Arch Ophthalmol. 2011;129(2):211-7.

34. Kinnick TR, Mullins RF, Dev S, Leys M, Mackey DA, Kay CN, et al. Autosomal recessive vitelliform macular dystrophy in a large cohort of vitelliform macular dystrophy patients. Retina. 2011;31(3):581-95.

35. Querques G, Zerbib J, Santacroce R, Margaglione M, Delphin N, Rozet JM, et al. Functional and clinical data of Best vitelliform macular dystrophy patients with mutations in the BEST1 gene. Mol Vis. 2009;15:2960-72.

36. Fishman GA, Baca W, Alexander KR, Derlacki DJ, Glenn AM, Viana M. Visual acuity in patients with best vitelliform macular dystrophy. Ophthalmology. 1993;100(11):1665-70.

37. Clemett R. Vitelliform dystrophy: long-term observations on New Zealand pedigrees. Aust N Z J Ophthalmol. 1991;19(3): 221-7.

38. Chhablani J, Jalali S. Intravitreal bevacizumab for choroidal neovascularization secondary to Best vitelliform macular dystrophy in a 6-year-old child. Eur J Ophthalmol. 2012;22(4): 677-9.

39. Leu J, Schrage NF, Degenring RF. Choroidal neovascularisation secondary to Best's disease in a 13-year-old boy treated by intravitreal bevacizumab. Graefes Arch Clin Exp Ophthalmol. 2007;245(11):1723-5.

40. Rishi E, Rishi P, Mahajan S. Intravitreal bevacizumab for choroidal neovascular membrane associated with Best's vitelliform dystrophy. Indian J Ophthalmol. 2010;58(2):160-2.

41. Cennamo G, Cesarano I, Vecchio EC, Reibaldi M, de Crecchio G. Functional and anatomic changes in bilateral choroidal neovascularization associated with vitelliform macular dystrophy after intravitreal bevacizumab. J Ocul Pharmacol Ther. 2012;28(6):643-6.

42. Cakir M, Cekic O, Yilmaz OF. Intravitreal bevacizumab and triamcinolone treatment for choroidal neovascularization in Best disease. J AAPOS. 2009;13(1):94-6.

43. Querques G, Bocco MC, Soubrane G, Souied EH. Intravitreal ranibizumab (Lucentis) for choroidal neovascularization associated with vitelliform macular dystrophy. Acta Ophthalmol. 2008;86(6):694-5.

44. Andrade RE, Farah ME, Costa RA. Photodynamic therapy with verteporfin for subfoveal choroidal neovascularization in best disease. Am J Ophthalmol. 2003;136(6):1179-81.

45. Sodi A, Murro V, Caporossi O, Passerini I, Bacci GM, Caputo R, et al. Long-Term Results of Photodynamic Therapy for Choroidal Neovascularization in Pediatric Patients with Best Vitelliform Macular Dystrophy. Ophthalmic Genet. 2015;36(2): 168-74.

46. Frennesson CI, Wadelius C, Nilsson SE. Best vitelliform macular dystrophy in a Swedish family: genetic analysis and a seven-year follow-up of photodynamic treatment of a young boy with choroidal neovascularization. Acta Ophthalmol. 2014;92(3): 238-42.

47. Andrade RE, Farah ME, Cardillo JA, Hofling-Lima AL, Uno F, Costa RA. Optical coherence tomography in choroidal neovascular membrane associated with Best's vitelliform dystrophy. Acta Ophthalmol Scand. 2002;80(2):216-8.

48. Lee TK, Clandinin MT, Hebert M, MacDonald IM. Effect of docosahexaenoic acid supplementation on the macular function of patients with Best vitelliform macular dystrophy: randomized clinical trial. Can J Ophthalmol. 2010;45(5):514-9.

Original Article/นิพนธ์ต้นฉบับ

Morning Glory Disc Anomaly with Clinical Bilateral Microphthalmos and Midline Facial Defect

วฎาการ วุฒิศิริ, พ.บ.[1], ดวงเนตร โรจนาภรณ์, พ.บ.[1], ปิยพล ชี้เจริญ, พ.บ.[2]

บทคัดย่อ

ภาวะขั้วประสาทตาผิดปกติตั้งแต่กำเนิดแบบ morning glory disc ที่เกิดขึ้นทั้ง 2 ข้างเป็นภาวะที่พบได้น้อย โดยผู้ป่วยในรายงานนี้ ตรวจพบว่าขั้วประสาทตาผิดปกติทั้ง 2 ข้าง โดย 1 ข้าง มีความผิดปกติของดวงตามากจนทำให้มีขนาดเล็กมากผิดปกติ (microphthalmos) และยังมีความผิดปกติของการสร้างกระดูกใบหน้าและบริเวณส่วนกลางของสมอง (midline facial defect) ซึ่งบริเวณที่สำคัญคือต่อมใต้สมอง (pituitary gland) ที่ต้องใช้ในการสร้างฮอร์โมนที่สำคัญสำหรับการดำรงชีวิต จากรายงานนี้ต้องการเน้นย้ำความสำคัญของในการวินิจฉัยภาวะขั้วประสาทตาผิดปกติที่สามารถพบร่วมกับภาวะการทำงานของต่อมใต้สมองผิดปกติ ซึ่งจักษุแพทย์ควรส่งตรวจเพิ่มเติมและส่งปรึกษากุมารแพทย์ผู้เชี่ยวชาญได้อย่างเหมาะสม เพราะหากขาดความใส่ใจในด้านนี้ ผู้ป่วยอาจไม่ได้แค่สูญเสียการมองเห็น แต่หากการวินิจฉัยและรักษาภาวะการทำงานของต่อมใต้สมองผิดปกติล่าช้า จะส่งผลให้ผู้ป่วยอาจมีปัญหาเรื่องการเจริญเติบโตและพัฒนาการ ซึ่งจะยิ่งทำให้ผู้ป่วยเสียโอกาส

จักษุเวชสาร 2018; มกราคม-มิถุนายน 32(1): 25-30.

คำสำคัญ : ขั้วประสาทตาผิดปกติตั้งแต่กำเนิด, Morning glory disc

ผู้นิพนธ์ทั้งหมดไม่มีส่วนเกี่ยวข้องหรือผลประโยชน์ใดๆ กับผลิตภัณฑ์ที่ได้กล่าวอ้างถึงในงานวิจัยนี้

[1] **ภาควิชาจักษุวิทยา คณะแพทยศาสตร์โรงพยาบาลรามาธิบดี มหาวิทยาลัยมหิดล**

[2] **ภาควิชารังสีวิทยา คณะแพทยศาสตร์โรงพยาบาลรามาธิบดี มหาวิทยาลัยมหิดล**

Original Article/นิพนธ์ต้นฉบับ

Morning Glory Disc Anomaly with Clinical Bilateral Microphthalmos and Midline Facial Defect

Wadakarn Wuthisiri, M.D.[1]

Piyaphon Cheecharoen, M.D.[2], Duangnate Rojanaporn, M.D.[1]

Abstract

Bilateral morning glory disc anomaly (MGDA) is a rare presentation. Here we report the case of a 4-year-old boy with bilateral MGDA and midline facial defect, likely to be the cause of bilateral microphthalmos and pituitary gland function abnormality. This rare entity is of important interest to both pediatrician and ophthalmologist, as an exemplary case of early detection and treatment of pituitary hormone abnormality in childhood. **Thai J Ophthalmol 2018; January-June 32(1): 25-30.**

Keywords: microphthalmos, midline facial defect, morning glory disc anomaly

No Author has a financial or proprietary interest in material or method mentioned

[1] **Department of Ophthalmology,** [2] **Department of Radiology, Faculty of Medicine, Ramathibodi Hospital, Mahidol University, 270 Rama VI Road, Bangkok 10400, Thailand**

Introduction

Morning glory disc anomaly (MGDA) is a non-progressive congenital abnormality of the optic disc and peripheral retina, as previously described by Kindler in 1970.[1] The term "morning glory disc" was derived from the shape of the disc resembling a morning glory flower. The prevalence of this condition is unknown, due to its uncommon occurrence. MGDA usually manifests as a unilateral condition, however, bilateral conditions have also been reported.[2] There are a number of other ocular and systemic abnormalities associated with MGDA.

Ocular abnormalities associated with MGDA include decreased visual acuity, strabismus, peripheral arterio-venous anastomoses, persistent fetal vasculature (PFV), cataract, retinal detachment and microphthalmos.[3-5] The MGDA-associated systemic abnormalities are uncommon, and some could be life-threatening. These include midline facial abnormalities, basal skull defect, trans-sphenoidal basal encephalocele, agenesis of corpus collosum, panhypopituitarism and Moyamoya disease.[3, 6] It is very crucial to detect these neurological abnormalities associating with MGDA with appropriately neuroimaging include magnetic resonance imaging (MRI) and magnetic resonance angiogram (MRA).[3, 7] The neuroimaging not only provides the findings of MGDA-associated neurological abnormalities, but also confirms the diagnosis of MGDA from other optic nerve anomalies.[8]

Case report

A 4-year-old boy came to Ramathibodi Hospital, Bangkok, for second opinion after being diagnosed with congenital blindness at the age of 2 months. His mother noticed that both of his eyes, especially the left one, appeared smaller when compared to other children of the same age. He was born full term in an uncomplicated pregnancy and delivery. He was otherwise a healthy child.

Ophthalmic examination showed wandering eye movement in both eyes. His visual acuity was light perception and no light perception in the right and left eyes, respectively. External eye examination showed that he had microphthalmos in both eyes, which was more severe in the left (corneal diameter of 8.5 x 10 mm in the right eye and 7.5 x 9 mm in the left eye) (Figure 1). Fundus examination revealed obscured view of the left eye due to early phthisis bulbi and enlarged excavated optic disc in the right eye with numerous retinal vessels emerging in a radial pattern. Other retinal findings in the right eye were fibroglial tissue in the central part of the optic disc, peripapillary pigmentary changes, and localized

Fig. 1 *Face photography shows bilateral microphthalmos with minor dysmorphic facies including telecanthus, wide nasal bridge, and hypoplasia of mid face. (Colored figure is on page 45)*

subretinal fluid at the peripapillary area with no retinal breaks (Figure 2). On physical examination, he had minor dysmorphic facies including telecanthus, wide nasal bridge, and hypoplasia of the mid face (possible maxillary hypoplasia). The patient had no cleft lip or palate and was otherwise healthy.

MRI of the brain showed midline defect at the floor of the sella with inferior retraction of third ventricle and optic chiasm without herniation of brain tissue (Figure 3A). Presence of funnel-shaped optic discs in both eyes is noted, confirming the diagnosis of bilateral MGDA (Figure 3B). Presence of hyposignal

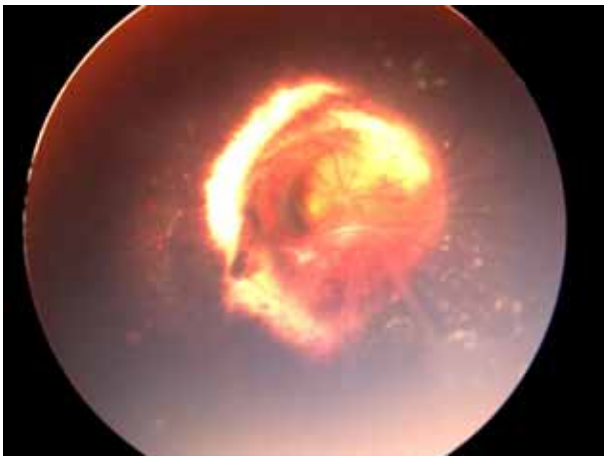

Fig. 2 *Fundus examination of the right shows typical characteristics of MGDA including an enlarged excavated optic disc, numerous retinal vessels emerging in a radial pattern, fibroglial tissue in the center of optic disc and peripapillary pigmentary changes. (Colored figure is on page 47)*

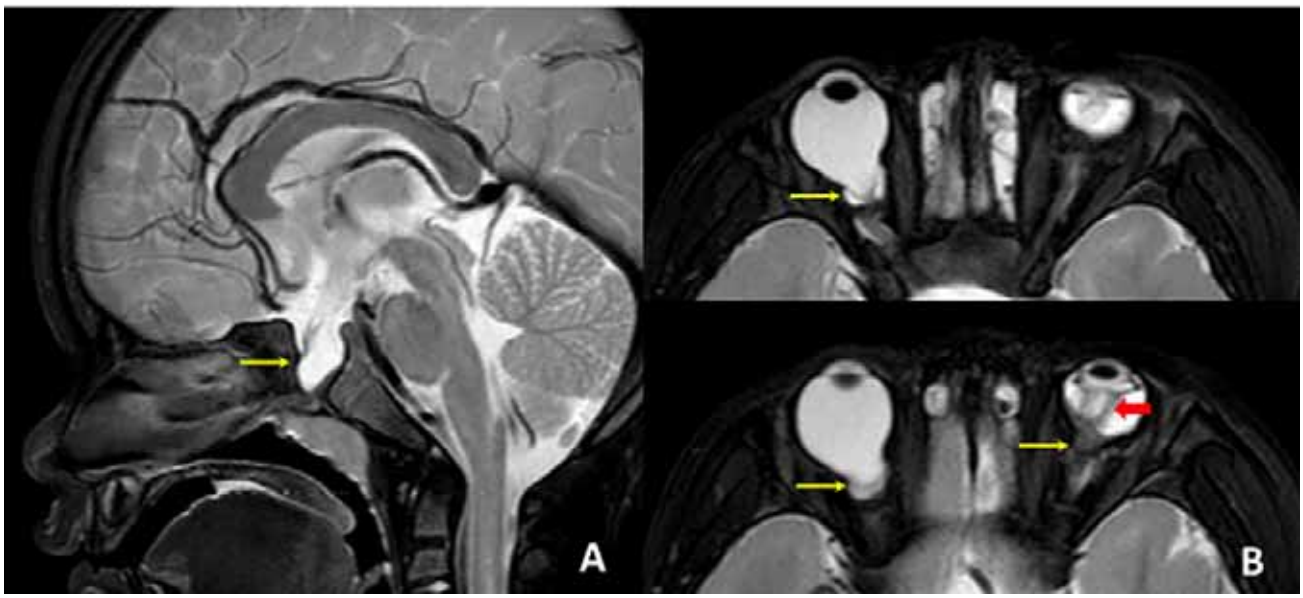

Fig. 3 *MRI of brain and orbit. (A) Sagittal T2 view shows midline defect of the floor of sella (arrow) with widened CSF-filled sellar turcica without definite herniation of brain tissue or meningeal sac. (B) Axial fat-saturated T2 of the orbit (top and bottom) demonstrates a funnel-shaped morphologic pattern of the optic disc (arrows) confirming the clinical diagnosis of bilateral MGDA and presence of hyposignal T2 retrolental soft tissue along the Cloquet's canal in the left orbit likely persistent fetal vasculature (red arrow). (Colored figures are on page 47)*

T2 retrolental soft tissue along the Cloquet's canal in the left orbit indicated likely PFV.

The endocrinology work up revealed the patient had isolated growth hormone deficiency, which was then treated and followed by an endocrine pediatrician.

Discussion

MGDA is one of the congenital abnormalities that normally occur sporadically and its cause is not fully understood. However, genetic association of the abnormality has recently been reported. In 2003, Azuma and coworkers reported 1 in 8 patients with optic nerve anomalies and mutation of *PAX6* gene had bilateral MGDA.[9] However, there is still very limited insight into the genetic components that can explain sporadic and isolated congenital optic disc malformation. Comprehensive genetic testing was not performed in our case.

The pathogenesis of MGDA is largely unknown,[10] however, a number of theories have been proposed, including primary mesenchymal abnormality, abnormal closure of the embryonic fissure and enlargement of the optic stalk during embryonal development.[3, 11, 12] The visual acuity of the MGDA patients is usually poor. However, the visual acuity may vary from 20/20 to no light perception with only ~30% of patients having visual acuity better than 20/40.[3] Most patients with MGDA were referred to pediatric ophthalmologists because of cataract and strabismus findings. The manifestation of MGDA with bilateral microphthalmos and PFV as in our case is uncommon. Unilateral microphthalmos has been reported to be associated with MGDA in up to 41% of the patients.[3] Patients with MGDA have high risk for retinal detachment (up to 33%)[3] and choroidal neovascularization.[13] Fortunately, retinal detachment associated with MGDA usually resolves spontaneously in up to 36% of cases over a period of time.[11, 14]

The differentiation of MGDA from optic nerve coloboma is important because systemic associations are different in these conditions. In our case there was typical characteristic fundus findings of MGDA in the right eye but we could not identify fundus findings in the left eye due to phthisis bulbi. However, the characteristic of MRI findings in the left eye is highly suggestive of MGDA. There are many associated life-threatening systemic conditions in MGDA that should be carefully recognised. In patients with signs of midline facial abnormalities or frontonasal dysplasia including telecanthus, broad nasal tip, cleft lip and cleft palate should be carefully considered because they could be linked to basal encephalocele, agenesis of corpus collosum and pituitary related endocrinological abnormalities.[15] Despite the lack of cleft lip and cleft palate in our case, his minor dysmorphic facies including telecanthus with broad nasal tip were suggestive of the possibility of midline facial abnormalities. Another central nervous system abnormality that could occur with MGDA in up to 45% is Moyamoya disease, which is an abnormal narrowing or hypoplasia of the cerebral arteries. The disease may cause intellectual impairment, transient ischemic attacks, recurrent stroke, and seizure.[7] Due to many life-threatening conditions associated with MGDA, MRI and MRA are recommended imaging modalities in all patients diagnosed with MGDA. In addition to imaging, survey for endocrinological abnormalities should also be performed in all the MGDA patients.[3]

In conclusion, we have herein reported a rare presentation of MGDA, including bilaterality, microphthalmos and midline facial abnormalities. These presentations are highly suggestive of neurological and pituitary hormone abnormalities. Thus, neuroimaging and endocrinological investigations are crucial in cases with these presentations. This case highlights the importance of early recognition of systemic abnormalities associated with MGDA and midline facial abnormalities to both pediatrician and ophthalmologist.

References

1. Kindler P. Morning glory syndrome: unusual congenital optic disk anomaly. American Journal of Ophthalmology. 1970; 69(3):376-84.
2. Deb N, Das R, Roy IS. Bilateral morning glory disc anomaly. Indian Journal of Ophthalmology. 2003;51(2):182-3.
3. Lee BJ, Traboulsi EI. Update on the morning glory disc anomaly. Ophthalmic Genetics. 2008;29(2):47-52.
4. Brown GC, Gonder J, Levin A. Persistence of the primary vitreous in association with the morning glory disc anomaly. Journal of Pediatric Ophthalmology and Strabismus. 1984; 21(1):5-7.
5. Cennamo G, Liguori G, Pezone A, Iaccarino G. Morning glory syndrome associated with marked persistent hyperplastic primary vitreous and lens colobomas. The British Journal of Ophthalmology. 1989;73(8):684-6.
6. Magdalene D, Kalita L, Deka A, Deka AC. Mid line craniofacial defects and morning glory disc anomaly with clinical anophthalmos-a distinct clinical entity. Orbit. 2010;29(1):57-9.
7. Lenhart PD, Lambert SR, Newman NJ, Biousse V, Atkinson DS, Jr., Traboulsi EI, et al. Intracranial vascular anomalies in patients with morning glory disk anomaly. American Journal of Ophthalmology. 2006;142(4):644-50.
8. Ellika S, Robson CD, Heidary G, Paldino MJ. Morning glory disc anomaly: characteristic MR imaging findings. AJNR American Journal of Neuroradiology. 2013;34(10):2010-4.
9. Azuma N, Yamaguchi Y, Handa H, Tadokoro K, Asaka A, Kawase E, et al. Mutations of the PAX6 gene detected in patients with a variety of optic-nerve malformations. American Journal of Human Genetics. 2003;72(6):1565-70.
10. Brodsky MC. Congenital anomalies of the optic disc. In: Miller NR, Newman NG, editors. Walsh&Hoyt's Clinical Neuro-ophthalmology. 5th ed. Baltimore, MO: William & Wilkins; 1998. p. 775-823.
11. Rojanaporn D, Kaliki S, Shields CL, Shields JA. Morning glory disc anomaly with peripheral retinal nonperfusion in 4 consecutive cases. Archives of Ophthalmology. 2012;130(10): 1327-30.
12. Razeghinejad MR, Masoumpour M. Chiari type capital I, Ukrainian malformation associated with morning glory disc anomaly. Journal of Neuro-ophthalmology. 2006;26(4):279-81.
13. Knape RM, Motamarry SP, Clark CL, 3rd, Bohsali KI, Khuddus N. Morning glory disc anomaly and optic nerve coloboma. Clinical pediatrics. 2012;51(10):991-3.
14. Haik BG, Greenstein SH, Smith ME, Abramson DH, Ellsworth RM. Retinal detachment in the morning glory anomaly. Ophthalmology. 1984;91(12):1638-47.
15. Lees MM, Hodgkins P, Reardon W, Taylor D, Stanhope R, Jones B, et al. Frontonasal dysplasia with optic disc anomalies and other midline craniofacial defects: a report of six cases. Clinical Dysmorphology. 1998;7(3):157-62.

Review Article/บทฟื้นฟูวิชาการ

Stationary Cone Dysfunction Disorders

งามแข เรืองวรเวทย์, พ.บ.

Congenital color deficiency

ภาวะนี้เรียกโดยทั่วไป คือ โรคตาบอดสี ในคนที่เห็นสีปกติต้องการเม็ดสีในเซลล์ cone 3 ชนิด ซึ่งได้แก่ เม็ดสีแดง เขียว และฟ้า มาทำหน้าที่ร่วมกัน เพื่อการเห็นสีต่างๆ ที่เป็นปกติ คนปกติทั่วไปที่มีเม็ดสีทั้ง 3 ชนิดนี้ จึงเรียกว่าเป็น trichromatism ถ้าผู้ป่วยมีความผิดปกติของเม็ดสี 1 ชนิด ทำให้เหลือเม็ดสีที่ทำงานปกติเพียง 2 ชนิด จะเรียกว่าเป็น dichromatism ซึ่งแบ่งย่อยออกเป็น 3 ชนิด คือ

1) ผู้ที่มีความผิดปกติของเม็ดสีแดง เรียกว่า protanopia ผู้ป่วยจะสับสนระหว่างสีแดงและสีเขียว

2) ผู้ที่มีความผิดปกติของเม็ดสีเขียว เรียกว่า deuteranopia ผู้ป่วยจะสับสนระหว่างสีแดงและสีเขียว

3) ผู้ที่มีความผิดปกติของเม็ดสีฟ้า เรียกว่า tritanopia ผู้ป่วยจะสับสนระหว่างสีฟ้าและสีเหลือง

ถ้าความผิดปกติของเม็ดสีดังกล่าวทั้ง 3 ชนิด เป็นไม่มาก เป็นเพียงความบกพร่องในการเห็นสี (color weak) จะเรียกว่าเป็น protanomalous, deuteranomalons และ tritanomalous ตามลำดับ โรคตาบอดสีหรือการเห็นสีบกพร่องนี้ เป็นแต่กำเนิดและมีการถ่ายทอดทางพันธุกรรม ส่วนใหญ่ที่พบจะเป็น X-linked recessive ชนิด autosomal dominant พบได้น้อยมาก ตารางที่ 1 แสดงชนิดและอุบัติการณ์ของการเห็นสีผิดปกติ ซึ่งจะพบในเพศชายประมาณร้อยละ 5-8 และพบในเพศหญิงประมาณร้อยละ 0.5

ผู้ป่วยที่เป็นตาบอดสี หรือการเห็นสีบกพร่อง จะมีระดับสายตาที่ปกติ การตรวจทางจักษุด้านกายวิภาค จะอยู่ในเกณฑ์ปกติทั้งหมด การตรวจคลื่นไฟฟ้า ERG จะอยู่ในเกณฑ์ปกติ เนื่องจากมีความผิดปกติของเม็ดสีในเซลล์ cone เพียง 1 ชนิด แต่การทำหน้าที่ของเซลล์ cone ในการรับแสงจะปกติ

Achromatopsia (Rod Monochromatism)[1,2]

- อาการและอาการแสดง

โรคนี้พบได้ประมาณ 3 : 100,000 ของประชากร ผู้ป่วยจะมีความผิดปกติของเม็ดสีทั้ง 3 ชนิดในเซลล์ cone จึงไม่สามารถเห็นสีต่างๆ ได้เลย ทุกสิ่งที่ผู้ป่วยมองเห็นจะเป็นสีเทาทั้งหมด เป็นโรคที่มีความผิดปกติตั้งแต่กำเนิด ผู้ป่วยจะมีระดับสายตาที่ลดลงอยู่ในช่วงระหว่าง 20/40 ถึง 20/400 และเป็นสายตายาว (hyperopia) มี sensory nystagmus ตาไม่สู้แสง (photoaversion) ตรวจจอตาส่วนใหญ่อยู่ในเกณฑ์ปกติ บางรายอาจมี pigmentary change เล็กน้อยที่บริเวณ macula

โรคนี้พบได้ทั้ง complete rod monochromatism และ incomplete rod monochromatism ถ้าเป็นชนิด incomplete อาการจะไม่รุนแรง ระดับสายตาจะดีกว่า อาจอยู่ระหว่าง 20/80 - 20/60 อาการ photoaversion และ

ภาควิชาจักษุวิทยา คณะแพทยศาสตร์ศิริราชพยาบาล มหาวิทยาลัยมหิดล

ตารางที่ 1 ชนิดและอุบัติการณ์ของการเห็นสีผิดปกติ

ชนิด	พันธุกรรม	อุบัติการณ์ในประชากรเพศชาย (%)
Hereditary		
Trichromatism		
Normal		92.0
Deuteranomalous	XR	5.0
Protanomalous	XR	1.0
Tritanomalous	AD	0.0001
Dichromatism		
Deuteranopia	XR	1.0
Protanopia	XR	1.0
Tritanopia	AD	0.001
Achromatopsia (monochromatism)		
Typical (rod monochromatism)	AR	0.0001
Atypical (blue-cone monochromatism)	XR	Unknown
Acquired		
Tritanopia (blue-yellow)		
Protanopia-deuteranopia (red-green)		

XR = X-linked recessive; AR = autosomal recessive; AD = autosomal dominant
ดัดแปลงจาก Congenital and Stationary Retinal Disease. In: American Academy of Ophthalmology. Retina and Viterous. Basic and Clinical Science course. Section.12 Singapore: LEO; 2010: 218.

nystagmus จะน้อยกว่า Pokorny และคณะ ได้จัดแบ่งโรคกลุ่มนี้ออกเป็น 4 ชนิด[2] คือ

1. Type I (Typical rod monochromatism) เม็ดสีทั้ง 3 ชนิดในเซลล์ cone ไม่ทำงานตามปกติ มีเพียงการทำงานของเม็ดสีในเซลล์ rod

2. Type II (Incomplete rod monochromatism) การเห็นสีเกิดจากการทำงานของเม็ดสีในเซลล์ rod และเม็ดสีในเซลล์ M cone (เซลล์ cone ที่ทำหน้าที่รับแสง medium wavelength ได้แก่ แสงสีเขียว)

3. Type III (Incomplete rod monochromatism) การเห็นสีเกิดจากการทำงานของเม็ดสีในเซลล์ rod และเม็ดสีในเซลล์ L cone (เซลล์ cone ที่ทำหน้าที่รับแสง long wavelength ได้แก่ แสงสีแดง) และ M cone (เซลล์ cone ที่ทำหน้าที่รับแสง medium wavelength ได้แก่ แสงสีเขียว)

4. Type IV (Incomplete rod monochromatism) การเห็นสีเกิดจากการทำงานของเม็ดสีในเซลล์ rod และเม็ดสีในเซลล์ L cone (เซลล์ cone ที่ทำหน้าที่รับแสง long

wavelength ได้แก่ แสงสีแดง) และเซลล์ S cone (เซลล์ cone ที่ทำหน้าที่รับแสง short wavelength ได้แก่ แสงสีฟ้า)

- การถ่ายทอดทางพันธุกรรม

โรคนี้มีการถ่ายทอดทางพันธุกรรมแบบ autosomal recessive ปัจจุบันการตรวจทางพันธุศาสตร์พบความผิดปกติของยีนในโรคนี้ 3 ชนิด คือ CNGA3 (ACHM2) บนโครโมโซมคู่ที่ 2 (2q11) ยีน CNGB3 (ACHM3) บนโครโมโซมคู่ที่ 8 (8q21)[3,4] และยีน GNAT2 (ACHM4) บนโครโมโซมคู่ที่ 1 (1p13)[5]

- การตรวจคลื่นไฟฟ้า ERG

คลื่นไฟฟ้า cone ERG และ flicker ERG จะลดลงมากใน incomplete rod monochromatism และบันทึกไม่ได้เลยใน complete rod monochromatism การตรวจ rod ERG มักจะปกติหรือลดลงเล็กน้อย combined rod-cone ERG จะมี amplitude ของ a wave และ b wave ลดลง[6] คลื่นไฟฟ้า ERG จะมีลักษณะคล้ายผู้ป่วยที่เป็น cone dystrophy แต่จะแยกจากกันที่ rod monochromatism จะเป็นมาแต่กำเนิด และอาการคงที่ไม่ลุกลาม ในขณะที่ cone dystrophy จะเริ่มปรากฏอาการในวัยรุ่น อาการจะลุกลามเพิ่มมากขึ้นตามเวลา และอาการแสดงทางจอตาจะแตกต่างกัน

Blue-cone monochromatism

- อาการและอาการแสดง

ผู้ป่วยมีอาการและอาการแสดงคล้ายกับ rod monochromatism แต่จะรุนแรงน้อยกว่า เนื่องจากผู้ป่วยจะมีความผิดปกติของเม็ดสี 2 ชนิด คือ สีแดงและสีเขียว ส่วนสีฟ้าจะปกติ จึงเรียกชื่อว่า blue-cone monochromatism คือการเห็นสีใช้เม็ดสีจากเซลล์ cone เพียง 1 ชนิดที่เป็นสีฟ้า การเห็นสีและระดับการมองเห็นจะดีกว่า rod monochromatism ระดับสายตาจะประมาณ <20/80 ผู้ป่วยมักมีสายตาสั้น (myopia) อาการเป็นแต่กำเนิด มี nystagmus และ photoaversion แต่จะน้อยกว่า rod monochromatism การตรวจจอตาส่วนใหญ่จะปกติเช่นเดียวกัน แต่อาจพบ pigmentary change ที่ macula ได้บ่อยกว่า และมีบางรายงานพบว่าผู้ป่วยบางราย อาจมี progressive macular atrophy ที่ตาทั้ง 2 ข้างได้[7,8]

- การถ่ายทอดทางพันธุกรรม

จะเป็นแบบ X-linked recessive (จะแตกต่างจาก rod monochromatism ที่เป็น autosomal recessive) พบมีการเปลี่ยนแปลงของยีนบน chromosomal X[9,10] ซึ่งทำหน้าที่ควบคุมการทำงานของเม็ดสีแดง และเม็ดสีเขียวในเซลล์ cone ส่วนยีนที่ควบคุมการทำงานของเม็ดสีฟ้าจะปกติและเป็นยีนที่อยู่ในโครโมโซมคู่ที่ 7[11]

- การตรวจคลื่นไฟฟ้า ERG

ค่า amplitude ของ cone ERG และ flicker ERG จะลดลงมาก (severe decrease) จนถึงบันทึกไม่ได้ (non-recordable) rod ERG จะปกติหรือลดลงเล็กน้อย combined rod-cone ERG จะมี amplitude ของ a wave และ b wave ลดลง เช่นเดียวกับผู้ป่วย rod monochromatism[7] ผู้ป่วยหญิงที่มียีนแฝง (carrier) ของ X-linked blue-cone monochromatism เมื่อตรวจคลื่นไฟฟ้า ERG จะพบมี amplitude ของ cone ERG ลดลง และมีเวลาของ implicit time ที่ยาวนานขึ้น[12,13]

อาการ อาการแสดง และการตรวจคลื่นไฟฟ้า ERG ของ rod monochromatism และ blue-cone monochromatism จะคล้ายกันมาก แยกจากกันได้ยาก ดังนั้น อาจแยก 2 โรคนี้จากกัน โดยการดูการถ่ายทอดทางพันธุกรรม และการตรวจพิเศษด้วย Spectral Sensitivity test (ตารางที่ 2) อย่างไรก็ดี การตรวจด้วยเครื่องมือพิเศษ Spectral Sensitivity test ยังไม่มีใช้ในประเทศไทย และบางครั้งผู้ป่วยมาเป็นกรณี isolated ไม่มีประวัติครอบครัว จึงแนะนำว่า วิธีง่ายที่สุดในการแยก 2 โรคนี้ คือ การดูค่ากำลังสายตา ถ้าผู้ป่วยมี hyperopia จะเป็น rod monochromatism และถ้าผู้ป่วยมี myopia จะเป็น blue-cone monochromatism

ตารางที่ 2 ข้อแตกต่างระหว่าง rod และ blue-cone monochromatism

	rod monochromatism	blue-cone monochromatism
• การถ่ายทอดทางพันธุกรรม	autosomal recessive	X-linked recessive
• ค่ากำลังสายตา	hyperopia	myopia
• การตรวจจอตา	ส่วนใหญ่อยู่ในเกณฑ์ปกติ	บางรายอาจพบมี pigmentary change ที่บริเวณ macula
• Spectral sensitivity test[14,15]	peak sensitivity at 504 nm	peak sensitivity at 440 nm

การวินิจฉัยโรค rod monochromatism และ blue-cone monochromatism มีความจำเป็นมากที่ต้องอาศัยการตรวจคลื่นไฟฟ้าทางจักษุ และจะเป็นประโยชน์อย่างยิ่งต่อผู้ป่วยและผู้ปกครอง เมื่อทราบการวินิจฉัยโรคที่แน่นอน เพราะผู้ป่วยมักมาพบแพทย์ตั้งแต่วัยทารก หรือเด็กเล็กด้วยระดับสายตาเลือนรางมาก ร่วมกับอาการตาสั่น (nystagmus) ผู้ปกครองย่อมมีความกังวลเกี่ยวกับการมองเห็นของผู้ป่วยซึ่งเป็นลูก ดังนั้นเมื่อแพทย์ตรวจคลื่นไฟฟ้าทางจักษุแล้วให้การวินิจฉัยโรคได้แน่นอน ก็จะสามารถอธิบายผู้ปกครองของผู้ป่วยถึงพยาธิสภาพของโรค และให้ความมั่นใจกับผู้ปกครองได้ว่า โรคกลุ่มนี้อาการจะคงที่ (stationary) ไม่ลุกลาม ผู้ป่วยจะไม่ตาบอดอย่างแน่นอน แต่ผู้ป่วยจะมีสายตาเลือนรางระดับนี้ไปตลอดชีวิต ผู้ป่วยมีสติปัญญาปกติ สามารถเรียนหนังสือได้ตามปกติ แต่อาจต้องให้ผู้ปกครองไปบอกกับครูที่โรงเรียนว่า ผู้ป่วยจะมีระดับสายตาต่ำกว่าคนปกติทั่วไป กลัวแสง อาจมีความจำเป็นต้องใส่แว่นกันแดดสีชา เพื่อช่วยในการมองเห็นในที่สว่าง ผู้ป่วยจะได้เติบโต และเรียนหนังสือได้อย่างมีความสุข ตลอดระยะเวลาเกือบ 20 ปี ผู้นิพนธ์ได้วินิจฉัยผู้ป่วยกลุ่มนี้ประมาณ 15 ราย และติดตามอาการตั้งแต่วัยเด็กเล็กมาโดยตลอด จนขณะนี้ผู้ป่วยกลุ่มนี้เติบโตเป็นผู้ใหญ่ จบการศึกษา และเริ่มประกอบอาชีพได้ ผู้นิพนธ์รายงานผู้ป่วย rod monochromatism ที่ให้การวินิจฉัยโดยการตรวจคลื่นไฟฟ้าทางจักษุ เป็นรายแรกของประเทศไทย[16] และติดตามอาการผู้ป่วยเป็นเวลานานกว่า 10 ปี จนถึงปัจจุบันนี้ นอกจากนี้ยังเป็นประโยชน์ในการให้คำแนะนำโอกาสการถ่ายทอดทางพันธุกรรมให้กับผู้ป่วยด้วย

- **ตัวอย่างผู้ป่วย[17]**

  Rod monochromatism : ผู้ป่วยรายที่ 1

  Blue-cone monochromatism : ผู้ป่วยรายที่ 2

ผู้ป่วยรายที่ 1: ผู้ป่วยเด็กชาย อายุ 12 ปี

ประวัติ : ตาสั่นมาตั้งแต่เกิด กลางวันไม่สู้แสง กลางคืนเห็นปกติ

การตรวจตา : VA 20/80, 20/80 มี horizontal nystagmus ด้านหน้าลูกตา ปกติ 2 ตา

จอตา : ปกติทั้ง 2 ตา

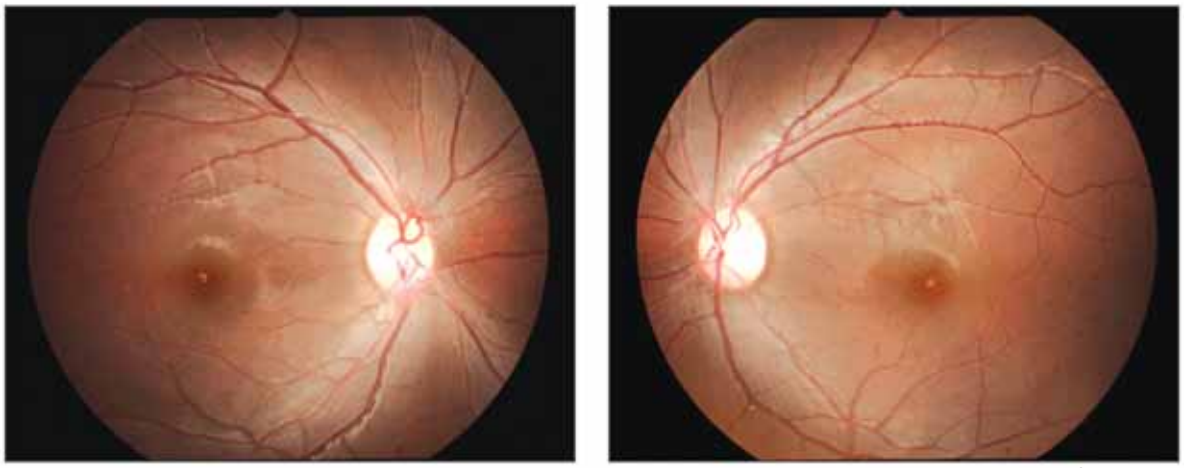

(รูปสีหน้า 48)

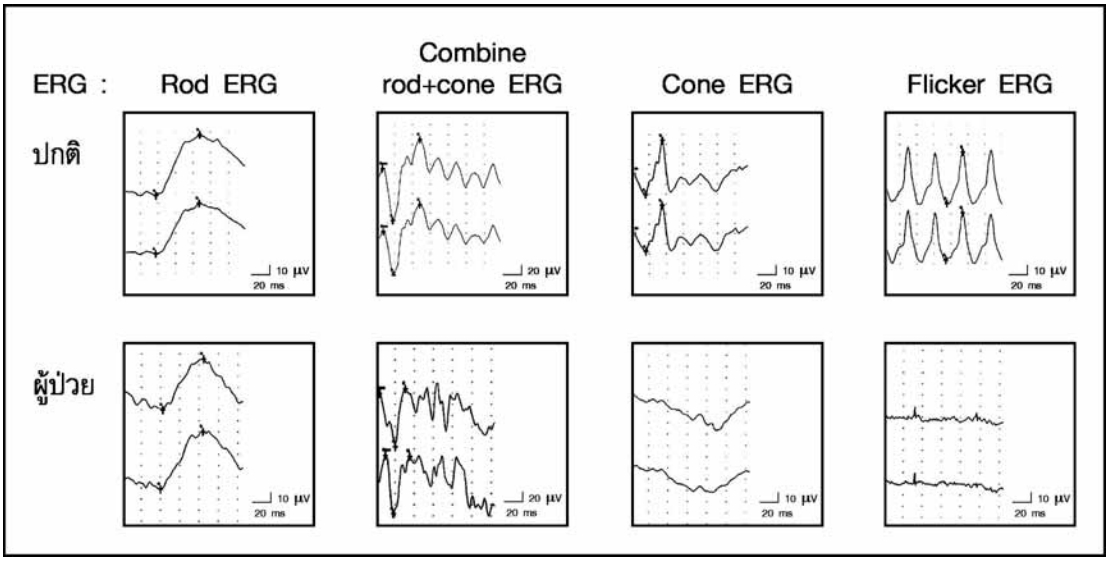

ERG : rod ERG อยู่ในเกณฑ์ปกติ combined rod-cone ERG ขนาดลดลงปานกลาง
cone ERG และ flicker ERG เป็น non recordable 2 ตา
ติดตามการตรวจ ERG ทุก 1 ปี มาตลอด 8 ปี ผลคงที่เหมือนเดิมทั้ง 2 ตา

ลานสายตา : อยู่ในเกณฑ์ปกติ 2 ตา

ตรวจการเห็นสี : ผิดปกติ 2 ตา

การวินิจฉัย : Achromatopsia (Rod monochromatism)

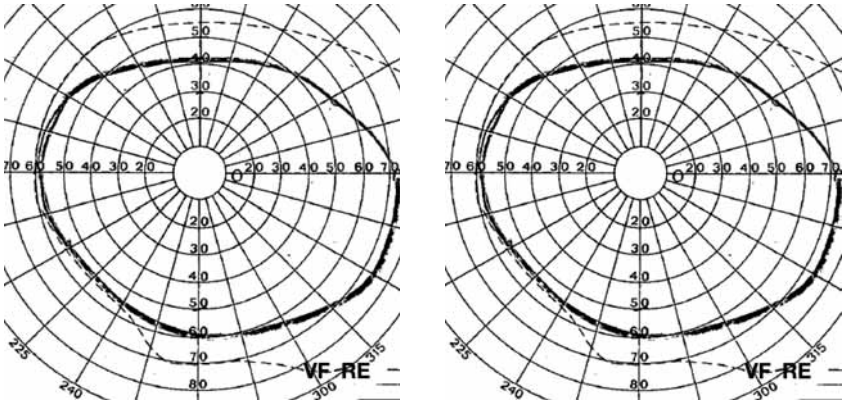

ผู้ป่วยรายที่ 2: ผู้ป่วยเด็กหญิง อายุ 15 ปี

ประวัติ : ตามัวมองไม่ชัด ใส่แว่นตาแล้วไม่ดีขึ้น ตาสั่นตั้งแต่เกิด ตาไม่สู้แสง

การตรวจตา : VA (ไม่ใส่แว่น) 20/200, 20/200 mild nystagmus ด้านหน้าลูกตาปกติ 2 ตา

จอตา : ปกติทั้ง 2 ตา

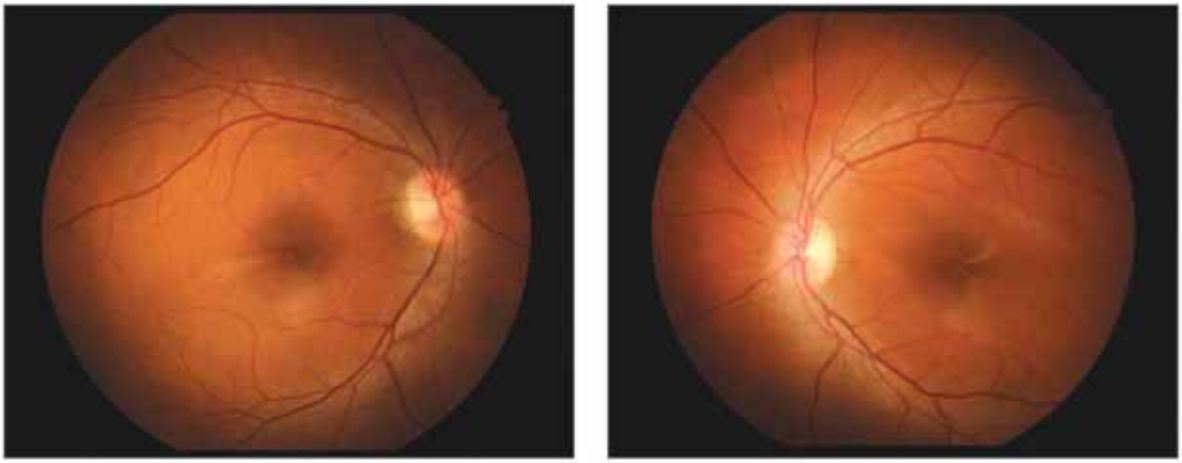

(รูปสีหน้า 48)

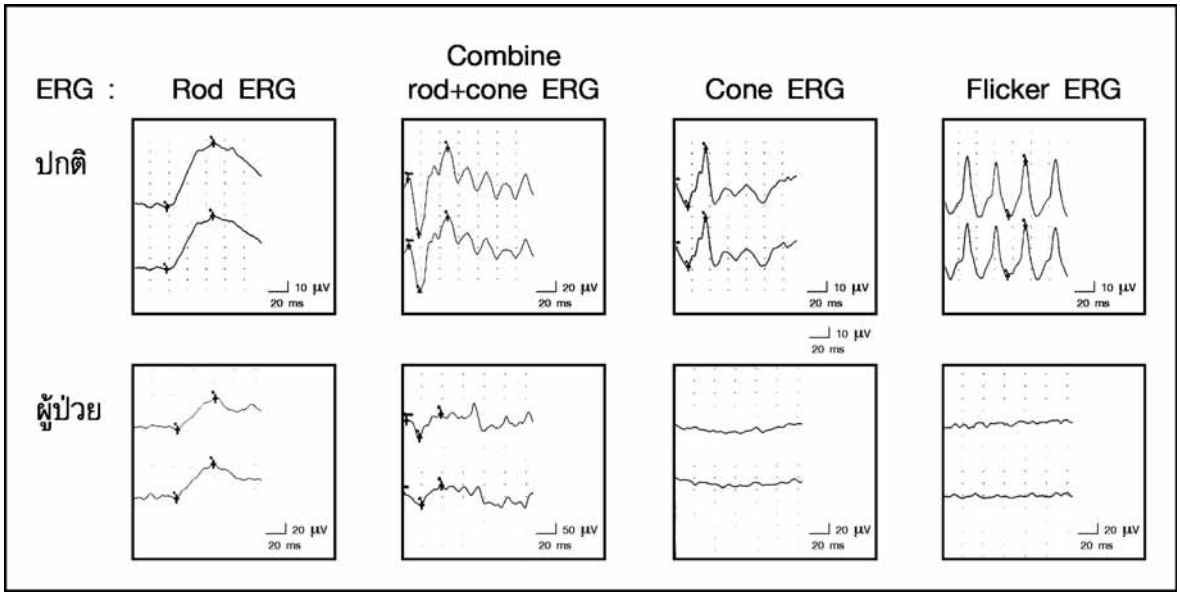

ERG : rod ERG อยู่ในเกณฑ์ปกติ combined rod-cone ERG ขนาดลดลงปานกลาง
cone ERG และ flicker ERG เป็น non recordable 2 ตา
ติดตามการตรวจ ERG ทุก 1 ปี มาตลอด 9 ปี ผลคงที่เหมือนเดิมทั้ง 2 ตา

ลานสายตา : ผิดปกติทั้ง 2 ตา

ตรวจการเห็นสี : refraction RE -8, LE -7 dioptor

การวินิจฉัย : Blue-cone monochromatism

สรุป

ผู้ป่วยในกลุ่ม Stationary cone dysfunction disorder มักมาพบแพทย์ตั้งแต่วัยทารก จากการมองไม่ชัดตั้งแต่กำเนิด ทำให้ผู้ป่วยเด็กไม่จ้องหน้าแม่ มีตาสั่น (nystagmus) ย่อมสร้างความกังวลใจแก่พ่อแม่ผู้ป่วยเป็นอย่างยิ่ง การตรวจคลื่นไฟฟ้าทางจักษุวิทยา จะช่วยให้การวินิจฉัยที่แน่นอนแก่ผู้ป่วยกลุ่มนี้ได้ แพทย์ให้คำแนะนำ การพยากรณ์โรคได้อย่างถูกต้อง เพื่อให้พ่อแม่สามารถเตรียมพร้อมในการเลี้ยงดูผู้ป่วยตั้งแต่วัยทารกให้เติบโตได้อย่างถูกต้องเหมาะสม

เอกสารอ้างอิง

1. Fishman GA, Birch DG, Holder GE, Brigell MG. Electrophysiologic testing in disorders of the retina, optic nerve, and visual pathway. Ophthalmology Monograph 2: 2nd ed. San Francisco: American Academy of Ophthalmology; 2001. p. 43-4.
2. Lam BL. Electrophysiology of vision. Clinical testing and applications. Florida: Taylor & Francis Group; 2005. p. 262-4.
3. Kohl S, Marx T, Giddings I, Jägle H, Jacobson SG, Apfelstedt-Sylla E, et al. Total colourblindness is caused by mutations in the gene encoding the alpha-subunit of the cone photoreceptor cGMP-gated cation channel. Nat Genet 1998; 19(3): 257-9.
4. Kohl S, Baumann B, Broghammer M, Jägle H, Sieving P, Kellner U, et al. Mutations in the CNGB3 gene encoding the beta-subunit of the cone photoreceptor cGMP-gated channel are responsible for achromatopsia (ACHM3) linked to chromosome 8q21. Hum Mol Genet 2000; 9(14): 2107-16.
5. Aligianis IA, Forshew T, Johnson S, Michaelides M, Johnson CA, Trembath RC, et al. Mapping of a novel locus for achromatopsia (ACHM4) to 1p and identification of a germline mutation in the alpha subunit of cone transducin (GNAT2). J Med Genet 2002; 39 (9): 656-60.
6. Alpern M. What is it that confines in a world without color? Invest Ophthalmol 1974; 13(9): 648-74.
7. Ayyagari R, Kakuk LE, Bingham EL, Szczesny JJ, Kemp J, Toda Y, et al. Spectrum of color gene deletions and phenotype in patients with blue cone monochromacy. Hum Genet 2000; 107(1): 75-82.
8. Ayyagari R, Kakuk LE, Coats CL, Bingham EL, Toda Y, Felius J, Sieving PA. Bilateral macular atrophy in blue cone monochromacy (BCM) with loss of the locus control region (LCR) and part of the red pigment gene. Mol Vis 1999; 5: 13.
9. Nathans J, Davenport CM, Maumenee IH, Lewis RA, Hejtmancik JF, Litt M, et al. Molecular genetics of human blue cone monochromacy. Science 1989; 245 (4920): 831-8.
10. Wang Y, Macke JP, Merbs SL, Zack DJ, Klaunberg B, Bennett J, et al. A locus control region adjacent to the human red and green visual pigment genes. Neuron 1992; 9(3): 429-40.
11. Reyniers E, Van Thienen MN, Meire F, De Boulle K, Devries K, Kestelijn P, et al. Gene conversion between red and defective green opsin gene in blue cone monochromacy. Genomics 1995; 29(2): 323-8.
12. Pagon RA, Chatrian GE, Hamer RD, Lindberg KA. Carrier detection in an X-linked recessive cone dysfunction syndrome by electroretinography. Clin Res 1981; 29: 116A.
13. Berson EL, Sandberg MA, Maguire A, Bromley WC, Roderick TH. Electroretinograms in carriers of blue cone monochromatism. Am J Ophthalmol 1986; 102(2): 254-61.
14. Alpern M, Lee GB, Maaseidvaag F, Miller SS. Colour vision in blue-cone 'monochromacy'. J Physiol 1971; 212(1): 211-33.
15. Pokorny J, Smith VC, Swartley R. Threshold measurements of spectral sensitivity in a blue monocone monochromat. Invest Ophthalmol 1970; 9 (10): 807-13.
16. Ruangvaravate N, Samsen P, Thuangtong A, Chanvarapha N. Achromatopsia: The first case report in Thailand. J Med Assoc Thai 2012; 95 (Suppl 4): S147-50.
17. งามแข เรืองวรเวทย์. ชุดภาพรวมตัวอย่างผู้ป่วย. ใน: งามแข เรืองวรเวทย์, บรรณาธิการ. การตรวจคลื่นไฟฟ้าทางจักษุวิทยา. กรุงเทพฯ: โรงพิมพ์เดือนตุลา; 2561. หน้า 247-8.

๓๐๕

(ฉบับที่ ๔๔)

วัดบวรนิเวศวิหาร

วันที่ ๒๐ เมษายน ร.ศ. ๑๒๙

ขอถวายพระพร

ด้วยเมื่อมีนาคมหลัง กรมขุนสมมตอมรพันธุ์ ได้พาโปรเฟสเสอเบอเกอ กับหมอวอกเกอ มาตรวจจักษุพระมหาสมณวงศ์ ว่าเปนต้อกระจกทั้งสองข้าง ฯ ขวาแก่แล้วข้างทร้ายพึ่งจับเปน จะรักษาเฉพาะข้างขวาก่อน มอบน่าที่ให้หมอวอกเกอเปนผู้รักษา วิธีรักษานั้น หมอให้ฉันยาธาตุเปนเครื่องเจริญอาหารจน เหนว่าร่างกายบริบูรณ์ดีแล้วจึงลงมือรักษาผ่าดวงจักษุเอาต้อออก เมื่อวันที่ ๒๔ มีนาคม หลัง เพื่อวันน่าให้ถ่ายยาล้างท้องก่อน ถึงวันนั้นให้ฉันยาคุม เพื่อกันไม่ให้ถ่ายท้องในเวลาแผลยังไม่สนิทซึ่งจะเปนเหตุกระเทือนจักษุ แรกจะลงมือ ให้คนเจ็บนอนบนโต๊ะ ชำระประเทศใกล้เคียงจักษุด้วยน้ำยา เพื่อให้หมดไมโครบอันจะทำให้แผลเน่าแล้ว ให้น้ำยาที่เข้าโกเกน ล้างดวงจักษุข้างที่จะผ่า ให้กายประสาทชาจนไม่เจ็บแล้ว จึงเอามีดกรีดจักษุที่ขอบดาดำข้างบน พอกว้างพอ ต้อก็หลุดออกมา สัณฐานเหมือนไข่ขาว แต่สีเหมือนขนมเทียนนมสาว ใจกลางสีเหมือนถั่ว ขอบนอกเปนวุ้นดุจเดียวกัน โตพอบังแก้วตามิดหรือขนาดยางลบที่ท้ายดินสอ หมอว่าวุ้นนั้น บางทีก็เหลือง

บ้าง เขียวครามบ้าง (เพราะเหตุนี้เรียกว่าต้อกระจก เหลือง เขียว,ขาว) แต่พระมหาสมณวงศ์เปนผู้มักหวาดพอลงมือก็สดุ้ง ทำไม่สดวก ทั้งมีโลหิตออกด้วย เสร็จแล้ว ล้างจักษุเอาผ้าขาวปิดผูกพันไว้ทั้งสองข้าง หามเอาไปให้นอนหงายบนเตียง ห้ามไม่ให้กระดิกกายสองวันให้ฉันแต่อาหารเหลว เพื่อจะไม่ให้ไปอุจจาระ แลต้องเลี้ยวกระเทือน หมอมาตรวจอยู่ทุกวัน ล่วงสองวันเปิดจักษุตรวจ ว่าแผลติดดีเกินคาด ต่อนั้นมาก็ผ่อนอิริยาบถแลอาหารให้โดยลำดับ จนไม่ต้องกัก แต่ท้องผูก ต้องปั้ดยา ในตอนที่ท้องถูกปั้ดถูกคุมไปมาเช่นนี้ ธาตุไม่ปรกติ ต้องรักษาธาตุอิกแผนกหนึ่ง จักษุนั้นจับเหนแต่วันที่ ๘ ตั้งแต่ต้อออกแล้วความเหนค่อยกระจ่าง จนกำหนดสีสัณฐานได้ แต่ปิดจักษุอิกข้างหนึ่งเสียอ่านหนังสือยังไม่ได้ เมื่อสรวมแว่นพอรู้ได้ว่าหนังสือไทยหรือมิใช่ท่านบ่นว่าบอดจักษุอยู่หลายวันแต่บัดนี้ว่าจะเปนปรกติแล้ว หมอว่าแรก ๆ ในตาอ่อนไม่ทันอิกข้างหนึ่งเหนไม่ถนัด ต่อเมื่อได้รักษาอิกข้างหนึ่งแล้วตาทันกันจึงจะเหนได้ดี พระมหาสมณวงศ์ถวายหนังสือถวายพระราชกุศลมาด้วย ฯ

ควรมิควรสุดแล้วแต่จะทรงพระกรุณาโปรด

ขอถวายพระพร

กรมหลวงวชิรญาณวโรรส

จักษุเวชสาร
The Thai Journal of Ophthalmology

บรรณาธิการแถลง

จักษุเวชสารฉบับนี้เป็นเล่มปีที่ 32 ฉบับที่ 1 เริ่มต้นด้วย งานวิจัยเรื่อง ประสิทธิผลของการใช้ซอฟต์แวร์กระตุ้นการกะพริบตาในผู้ใช้งานคอมพิวเตอร์ที่มีอาการตาแห้ง ของ แพทย์หญิง ปณตศม เง่ายุธากร และคณะ โดยการใช้โปรแกรมตรวจการกะพริบตาและกระตุ้นให้มีการกะพริบตาระหว่างใช้คอมพิวเตอร์ ช่วยลดปัญหาตาแห้งเปรียบเทียบ ต่อด้วยเรื่อง การศึกษาลักษณะทางคลินิกและการตรวจคลื่นไฟฟ้าของตาในผู้ป่วยโรค Best's disease ในประเทศไทย โดย รองศาสตราจารย์ แพทย์หญิง งามแข เรืองวรเวทย์ และ คณะ โดยรวบรวมผู้ป่วยโรค Best vitelliform macular dystrophy (BVMD) จำนวน 13 ราย ที่น่าสนใจ ตามด้วย รายงานผู้ป่วย Morning Glory Disc Anomaly with Clinical Bilateral Microphthalmos and Midline Facial Defect โดย แพทย์หญิง วฎาการ วุฒิศิริ และ คณะ โดยผู้ป่วยรายนี้มีความผิดปกติทั้ง 2 ตา ซึ่งโอกาสพบได้น้อย และมีความผิดปกติของกระดูกใบหน้า และ บริเวณส่วนกลางของสมอง (midline facial defect) บทฟื้นฟูวิชาการ เรื่อง Stationary Cone Dysfunction Disorders โดย รองศาสตราจารย์ แพทย์หญิง งามแข เรืองวรเวทย์ พร้อมตัวอย่างผู้ป่วยที่เป็น Rod monochromatism และ Blue-cone monochromatism ที่มีความเหมือนและแตกต่างกันทางคลินิกที่น่าสนใจ และ บทความพิเศษที่ได้รับการส่งต่อจาก พลตรี นายแพทย์ สิมา เมืองเจริญ ถึงการผ่าตัดต้อกระจกบันทึกเป็นพระหัตถเลขา (จดหมาย) โดย สมเด็จพระมหาสมณเจ้า กรมพระยาวชิรญาณวโรรส ซึ่งเป็นสมเด็จพระสังฆราชสกลมหาสังฆปริณายก พระองค์ที่ 10 แห่งกรุงรัตนโกสินทร์ บันทึกในปี รัตนโกสินทรศก (ร.ศ.) ๑๒๙ เทียบได้ปี พ.ศ. 2454 ในสมัยพระมงกุฎเกล้าเจ้าอยู่หัว รัชกาลที่ 6 ทำให้นึกภาพของการผ่าตัดแบบ intracapsular cataract extraction (ICCE) ในขณะนั้น โดยเปรียบเทียบตัวต้อกระจกที่ออกมา "สัณฐานเหมือนไข่ขาว สีเหมือนขนมเทียนนมสาว ใจกลางสีเหมือนถั่ว ขอบนอกเป็นวุ้น โตขนาดยางลบท้ายดินสอ" ตลอดจนการดูแลหลังผ่าตัด อีกทั้งได้พบว่าคำไทยสมัยนั้น มีบ้างคำ เช่น เห็น เป็น ไม่ใช้ ไม้ไต่คู้ (๘) สะกด

กองบรรณาธิการ

คำแนะนำสำหรับผู้ส่งบทความจักษุเวชสาร

ประเภทของบทความ

ตีพิมพ์บทความประเภทต่างๆ คือ นิพนธ์ต้นฉบับ (original article) รายงานผู้ป่วย (case report) เทคนิคการทำหัตถการ (surgical technique) บทความฟื้นฟูวิชาการ (review article) บทความจากการประชุมวิชาการ จดหมายถึงบรรณาธิการและบทความประเภทอื่นที่เหมาะสม บทความที่ส่งมาให้พิจารณาเพื่อตีพิมพ์ใน "จักษุเวชสาร" ต้องไม่เคยตีพิมพ์ หรืออยู่ในระหว่างการพิจารณาเพื่อตีพิมพ์ในวารสารอื่น บทความที่ส่งมาจะยังไม่ถือว่าได้รับการตอบรับการลงพิมพ์ จนกว่าจะได้ผ่านการยอมรับจากการตรวจสอบ (peer review) ว่าลงพิมพ์ได้ บทความที่เข้าข่ายการคัดลอก (plagiarism) จะไม่ได้รับการพิจารณา และผู้นิพนธ์จะถูกปฏิเสธการลงพิมพ์

การเตรียมต้นฉบับ

1. Tile pages ให้ส่งทั้ง**ภาษาไทยและภาษาอังกฤษ** โดยใช้ตัวอักษร cordial new ขนาด 16 แต่ละภาษาในโปรแกรม Microsoft word โดยประกอบด้วยหัวข้อเรื่องเรียงลำดับนี้
   1.1. ชื่อเรื่อง
   1.2. ชื่อผู้นิพนธ์ ทั้งชื่อตัวและชื่อสกุล พร้อมทั้งคุณวุฒิ
   1.3. เรื่องย่อ (Abstract) ถ้าบทความที่เป็นภาษาอังกฤษ เรื่องย่อภาษาอังกฤษไม่เกิน 150 คำ และ ภาษาไทยไม่เกิน 300 คำ ถ้าบทความที่เป็นภาษาไทยให้เรื่องย่อภาษาไทยและภาษาอังกฤษไม่เกินอย่างละ 150 คำ
   1.4 ระบุ Key words หรือ short phrases 2-5 คำ
   1.5. ระบุการได้รับอนุมัติจากคณะกรรมการจริยธรรมการวิจัยในคนหรือชื่ออื่นที่มีหน้าที่คล้ายกัน (ถ้ามี)
   1.6. **ระบุความเกี่ยวข้องหรือผลประโยชน์ของผู้นิพนธ์กับผลิตภัณฑ์ที่กล่าวอ้างถึงในบทความ**
   1.7 สถานที่ทำงาน
2. เนื้อเรื่องและการใช้ภาษา
   2.1 นิพนธ์ต้นฉบับและรายงานผู้ป่วย ใช้ภาษาไทยหรือภาษาอังกฤษก็ได้
   2.2. บทความนิพนธ์ต้นฉบับ ประกอบด้วยหัวข้อ บทนำ (introduction) วิธีการ (methods) ผล (results) วิจารณ์ (discussion) บทขอบคุณ (acknowledgements) เอกสารอ้างอิง (references) ตาราง (tables) และภาพ (figures) โดยเนื้อหาต้องครอบคลุมถึง วัตถุประสงค์หรือเป้าหมายของการศึกษา ทำการศึกษาอะไร อย่างไร เมื่อไร ที่ใด ผลเป็นอย่างไร
   2.3. บทความประเภทอื่น การเรียงหัวข้อของเนื้อเรื่องให้พิจารณาตามความเหมาะสม
   2.4. การใช้ภาษา การใช้ภาษาไทยให้ยึดหลักของพจนานุกรมฉบับราชบัณฑิตยสถาน ไม่ใช้เครื่องหมายวรรคตอน การแปลศัพท์อังกฤษเป็นไทยหรือการเขียนทับศัพท์ให้ยึดหลักของราชบัณฑิตยสถาน ศัพท์ภาษาอังกฤษที่ปนในเนื้อเรื่องภาษาไทยให้ใช้ตัวเล็กทั้งหมด ยกเว้นชื่อเฉพาะซึ่งขึ้นต้นด้วยอักษรใหญ่ ไม่ขึ้นต้นประโยคด้วยศัพท์ภาษาอังกฤษและหลีกเลี่ยงการใช้ศัพท์ภาษาอังกฤษเป็นกริยา
3. ตาราง (tables) ให้ พิมพ์แยกต่างหากต่อท้ายจากเอกสารอ้างอิง ตารางไม่จำเป็นต้องมีเส้นดิ่ง คำอธิบายตาราง ให้พิมพ์อยู่ด้านบนคำอธิบายเพิ่มเติมให้ใส่ข้างใต้ Table โดยใช้เครื่องหมาย สำหรับเชิงอรรถ เรียงตามลำดับดังนี้ *, **, ***, ****, †, ††, †††, ††††, ‡, ‡‡, ‡‡‡, ‡‡‡‡, §, §§, §§§, §§§§, , , ,
4. ภาพ (figures) อาจส่งเป็นภาพสีหรือขาว- ดำ (JPG,BMP,TIFF ความละเอียดไม่น้อยกว่า 200 dpi) หรือเป็น artwork เขียนด้วยหมึกดำบนกระดาษมันสีขาว มีหมายเลขกำกับพร้อมคำบรรยายภาพ ด้านใต้ของภาพ
5. การอ้างอิงเอกสาร เขียนระบบ **Vancouver** ใส่หมายเลขเรียงลำดับที่อ้างอิงในเนื้อเรื่องเป็นตัวยกไม่ต้องมีวงเล็บ ไม่ใช่เรียงตามตัวอักษรของผู้นิพนธ์ การย่อชื่อตามวารสาร ให้ใช้ตาม Index Medicus สำหรับเอกสารอ้างอิงภาษาไทย ให้เขียนแบบเดียวกับตัวอย่างภาษาอังกฤษ แต่ชื่อผู้นิพนธ์ใส่ชื่อตัวก่อนชื่อสกุลใช้ปี พ.ศ.

ตัวอย่างการเขียนเอกสารอ้างอิง

5.1 บทความธรรมดา ใส่ชื่อผู้นิพนธ์ทุกคนถ้ามีจำนวน 6 คน หรือน้อยกว่า (ถ้ามากกว่า 6 คนแรก ตามด้วย et al) โดยใส่ชื่อสกุลก่อนและใช้เครื่องหมายวรรคตอนดังตัวอย่าง Dogru M, Katakami C, Miyashita M, Hida E, Uenishi M, Tetsumoto K, et al. Ocular surface changes after excimer laser phototherapeutic keratectomy. Ophthalmology 2000;107:1144-52. หรือเป็นวารสารที่พิมพ์เพิ่มเป็นกรณีพิเศษ (supplement) เช่น Simaroj P,

Kosalprapai K, Chuckpaiwong V. Effect of laser in situ keratomeilusis on the corneal endothelium. J Refract Surg 2003;19(suppl):237-40.

5.2 ผู้นิพนธ์เป็นกลุ่มในหน่วยงาน The Health Care Financing Administration. HCFA Mandates preapproval for cataract surgery. Arch Ophthalmol 1988;106:1358.

หนังสืออ้างอิง

5.3 ผู้นิพนธ์คนเดียว

Shields MB. Textbook of glaucoma 2nd ed. Baltimore: Williams & Wilkins,1987.

5.4 ผู้นิพนธ์เป็นกลุ่มในหน่วยงาน

American Medical Association Department of Drugs. AMA drug evaluations 3rd ed. Littleton: Publishing Sciences Group,1977.

5.5 ผู้นิพนธ์หลายคน แต่มีบรรณาธิการหรือหัวหน้าในการนั้น

Peyman GA, Sanders DR, Goldberg MF. Comps. Principle and practice of ophthalmology vol II. Philadelphia:WB Saunders,1980.

5.6 อ้างเฉพาะบทใดบทหนึ่ง

Asdourian GK, Lewis RA. The phakomatoses. In : Peyman GA, Sanders DR, Goldberg MF, eds. Principles and practice of ophthalmology vol II. Philadelphia:WB Saunders,1980:1186-204.

5.7 รายงานของหน่วยงาน

National Center for Health Statistics. Acute conditions:incidence and associated disability, United States July 1986 - June 1969. Rockville, Md.:National Center for Health Statistics, 1972. (Vital and Health Statistics. Series 10 : Data from the National Health Survey, No. 69) [DHEW publication no (HSM) 72-1036].

เอกสารอื่นๆ

5.8 บทความจากหนังสือรายวัน

Shaffer RA. Advances in chemistry are starting to unlock mysteries of the brain : discoveries could help cure alcoholism and insomnia, explain mental illness. How the messengers work. Wall street Journal 1977Aug12:1(col1),10 (coll).

5.9 บทความจากวารสารรายปักษ์ หรือวารสารรายเดือน

Rouche B. Annals of medicine : the Santa Claus culture. The New York.1971Sep4:66-81.

เอกสารอิเล็กทรอนิก

5.10 จาก website

Daiger SP, Rossiter BJF, Greenberg J, Christoffels A, Hide W.Data servicwe and software for indentifying genes and mutations causing retinal degeneration. Invest Ophthalmol Vis Sci 1998;39:295 (available from:URL:http://www.sph.uth.tmc.edu/retnet)

5.11 จาก CD-ROM

Duane's Clinical Ophthalmology (CD-ROM). William Tasman, Edwars A Jaeger. Lippincott Williams & Wilkins. 2004

การส่งต้นฉบับ

จัดพิมพ์ใน Microsoft word ใช้ตัวอักษรเป็น cordia new ขนาด 16 โดยไม่ต้องจัดท้ายของ บรรทัด ตัวบทความและรูปให้แยกไฟล์ต่างหาก โปรดแจ้งชื่อ สถานที่ทำงานและหมายเลขโทรศัพท์ของผู้นิพนธ์ รวมถึงภาพถ่ายของผู้นิพนธ์ชื่อแรก ส่งมาที่ dpornchai436@gmail.com ได้ หากส่ง e-mail แล้วไม่มีการตอบกลับภายใน 5 วันกรุณาส่งมาใหม่

Information for Authors

The Thai Journal of Ophthalmology invites submission of an article on clinical, experimental, surgical technique in ophthalmology or related field. The submitted articles can be categorized as: original article, case report or case series, surgical technique, review article, special article, letter to editor and miscellaneous.

The author(S) can submit an article by sending a printed copy of the article and file(S) of CD to the editor at the Department of Ophthalmology, Faculty of Medicine Ramathibodi Hospital, Rama 6 road, Rajthewee, Bangkok,Thailand 10400, or sending files via email at dpornchai436@gmail.com. The editor will send back the notification of receiving the manuscript within 1 week. If the author does not receive the notification, please resend the manuscript or contact the editor. All articles will be sent to reviewers. It is the author's corresponding to check the status of your manuscript. The editor will send reviewers' comment to the author if there is. The accepted publication will be notified to the author after satisfying the reviewers and editorial board.

The copyright of the published article belongs to the Thai Journal of Ophthalmology. However the content, ideas and the opinions in the article are from the author(s). The editorial board does not have to agree with the authors' ideas and opinions.

Plagiarized or duplicated manuscript will be rejected or retracted with penalty

Manuscript preparation

The manuscript must be saved in Microsoft Words (at least 2007). The figures should be saved separately in Tiff, BMP or JPEG format. The printed manuscript should be in an A4 paper (22 x 29 cm.) and not exceed 12 pages. Cordial new (font size 16) is preferred. The abbreviation should be spelled out at the first use in the abstract and text. The abbreviation in tables or figure legends must be defined.

Manuscript components

1. Title page: includes the following items
   - 1.1 Title: Title should be brief and meaningful. It should not exceed 100 characters.
   - 1.2 Authors: Includes first names, last names, qualifications, and contact addresses.

     The editorial board adheres to the Uniform Requirements set by the International Committee of Medical Journal Editors (http://www.icmje.org/) for authorship. Each author must meet criteria for authorship. To qualify for authorship, authors must make substantial contributions to the intellectual content of the paper in three categories.

     Category 1: conception and design, data acquisition or data analysis and interpretation.

     Category 2: drafting the manuscript and or critical revision of the manuscript.

     Category 3: statistical analysis, obtaining funding, administrative, technical or material support, or supervision.

     An author must take responsibility for at least one component of the work, should be able to identify who is responsible for each other component, and should ideally be confident in their co-authors' ability and integrity. **All authors must declare about financial interests in any products mentioned**
   - 1.3 Abstract: should not exceed 250 words. If possible, the abstract should be written as structured abstract, which includes: objectives or purpose, methods, main outcome measures, results and conclusions.
   - 1.4 Key words. The authors may provide 3-5 key words.

2. The article should compose of several sections as necessary. The sections are: introduction, materials and methods, results, discussion and acknowledge.
3. Tables. Tables should be separated from the article text.
4. Figures. Figures and legends should be separated from the article text. The figures should be saved in TIFF,BMP or JMEG format.
5. References. References should be written in "Vancouver" style. If the reference is from the internet, the authors should provide the URL and the access date.

   Reference from Journal: The authors should list up to 6 authors. If the referred article have more than 6 authors, list only 6 authors and followed by et al.

   Eg. Dogru M, Katakami C, Miyashita M, Hida E, Uenishi M, Tetsumoto K, et al. Ocular surface changes after excimer laser phototherapeutic keratectomy. Ophthalmology 2000;107:1144-52.

   from book:

   Asdourian GK, Lewis RA. The phakomatoses. In : Peyman GA, Sanders DR, Goldberg MF, eds. Principles and practice of ophthalmology vol II. Philadelphia: WB Saunders,1980:1186-204.

   from CD-ROM:

   Duane's Clinical Ophthalmology (CD-ROM). William Tasman, Edwars A Jaeger. Lippincott Williams & Wilkins. 2004

   from website:

   Daiger SP, Rossiter BJF, Greenberg J, Christoffels A, Hide W. Data servicwe and software for indentifying genes and mutations causing retinal degeneration. Invest Ophthalmol Vis Sci 1998;39:295 (available from:URL:http://www.sph.uth.tmc.edu/retnet)

เรื่องที่ 2 หน้า 17

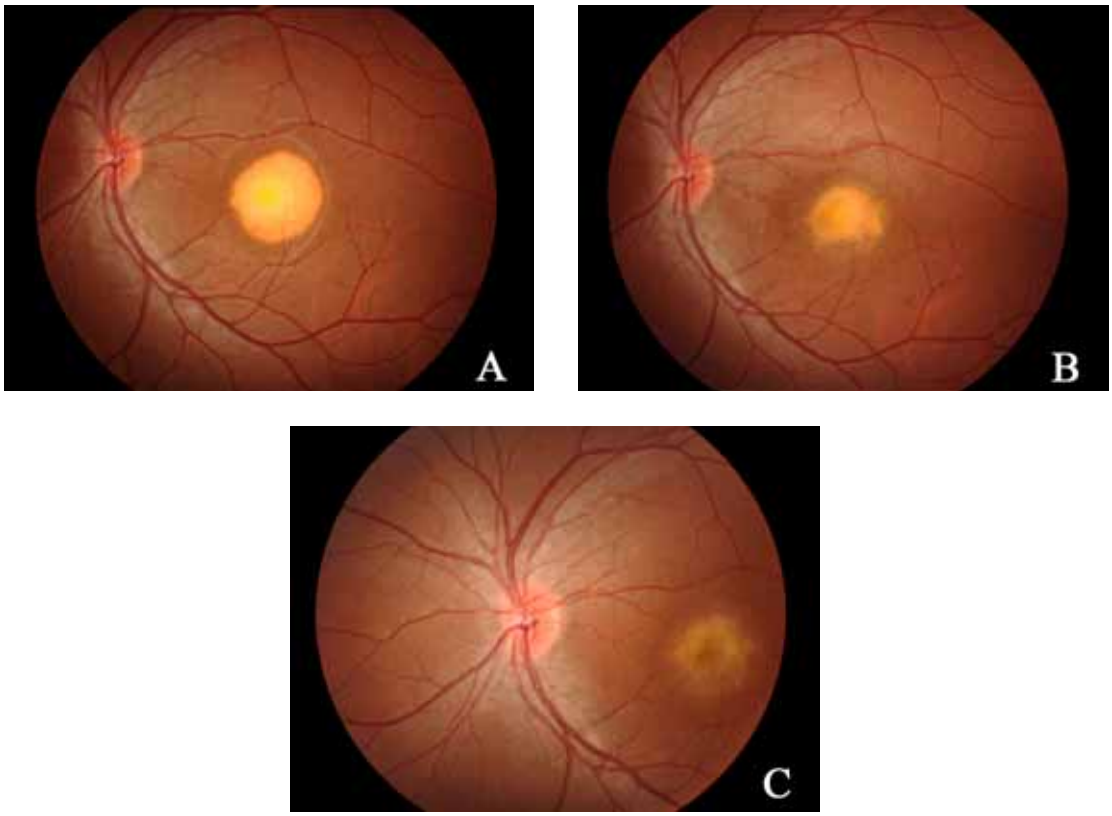

Figure 1 *Fundus photographs of the left eye of patient 3 show a vitelliform stage with a yolk-like lesion at the first visit (A), a vitelliruptive stage in a following month (B), and a scar stage with fibrotic changes in the next 4 months (C)*

เรื่องที่ 3 หน้า 27

Figure 1 *Face photography shows bilateral microphthalmos with minor dysmorphic facies including telecanthus, wide nasal bridge, and hypoplasia of mid face.*

เรื่องที่ 2 หน้า 18

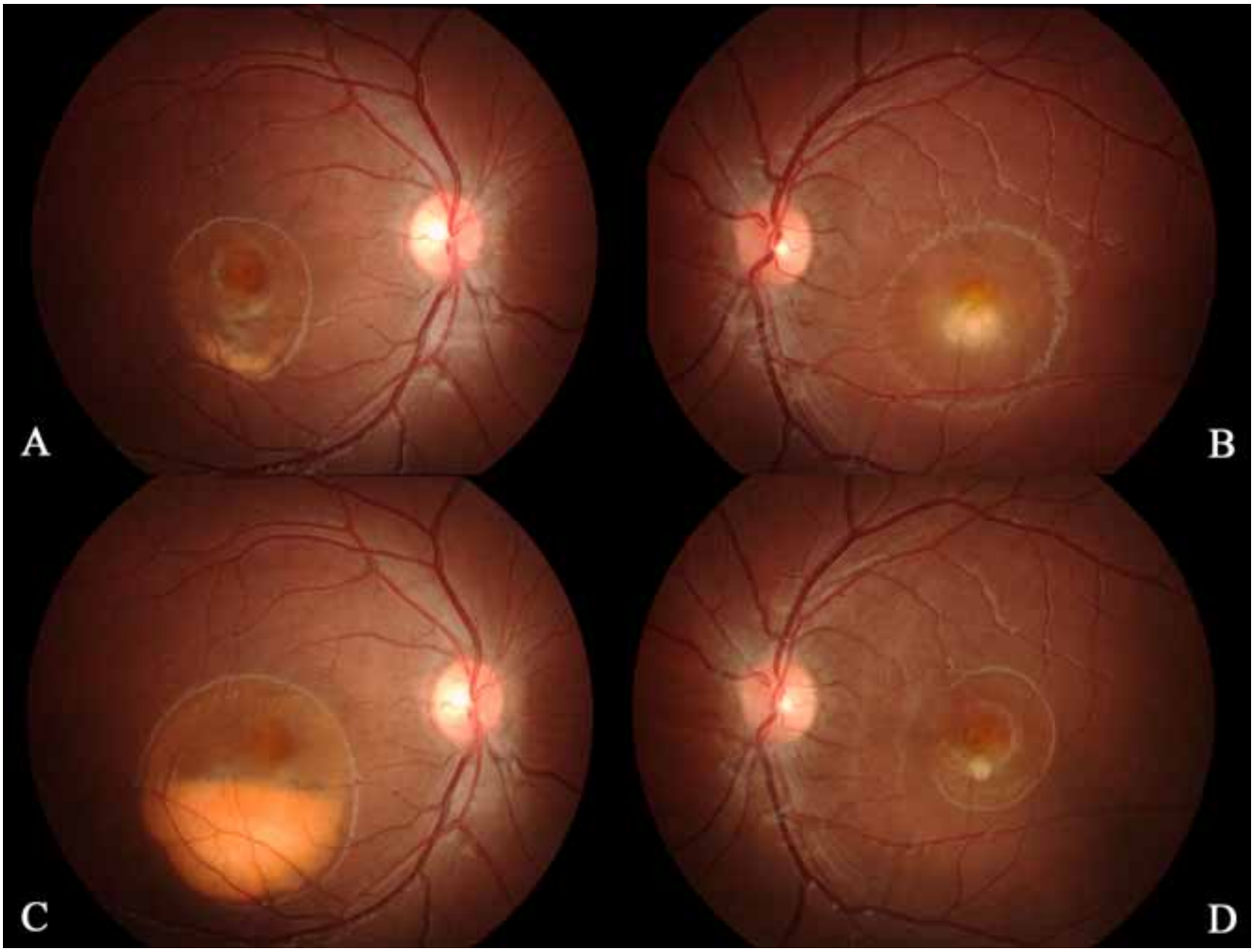

Figure 2 *Fundus photographs of patient 11 show a vitelliform stage in the right eye (A) and a vitelliruptive stage in the left eye (B) at the first visit. After 30 months, the lesions progressed to pseudohypopyon stage in the right eye (C) and an atrophic stage in the left eye (B).*

เรื่องที่ 3 หน้า 28

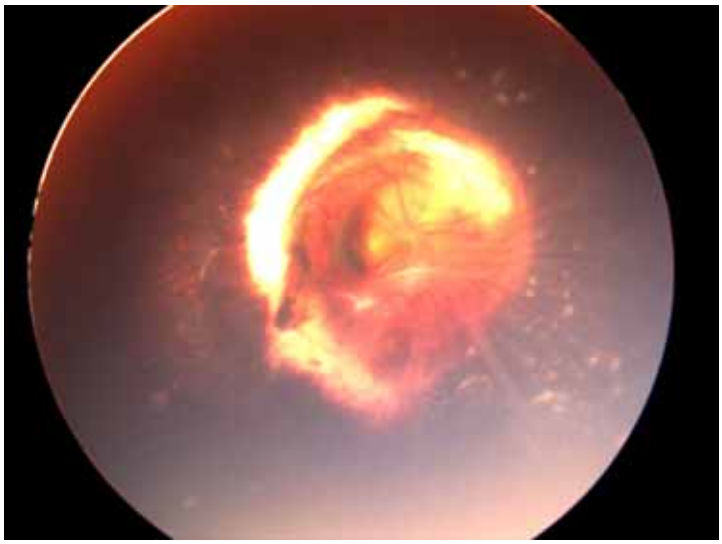

Figure 2 *Fundus examination of the right shows typical characteristics of MGDA including an enlarged excavated optic disc, numerous retinal vessels emerging in a radial pattern, fibroglial tissue in the center of optic disc and peripapillary pigmentary changes.*

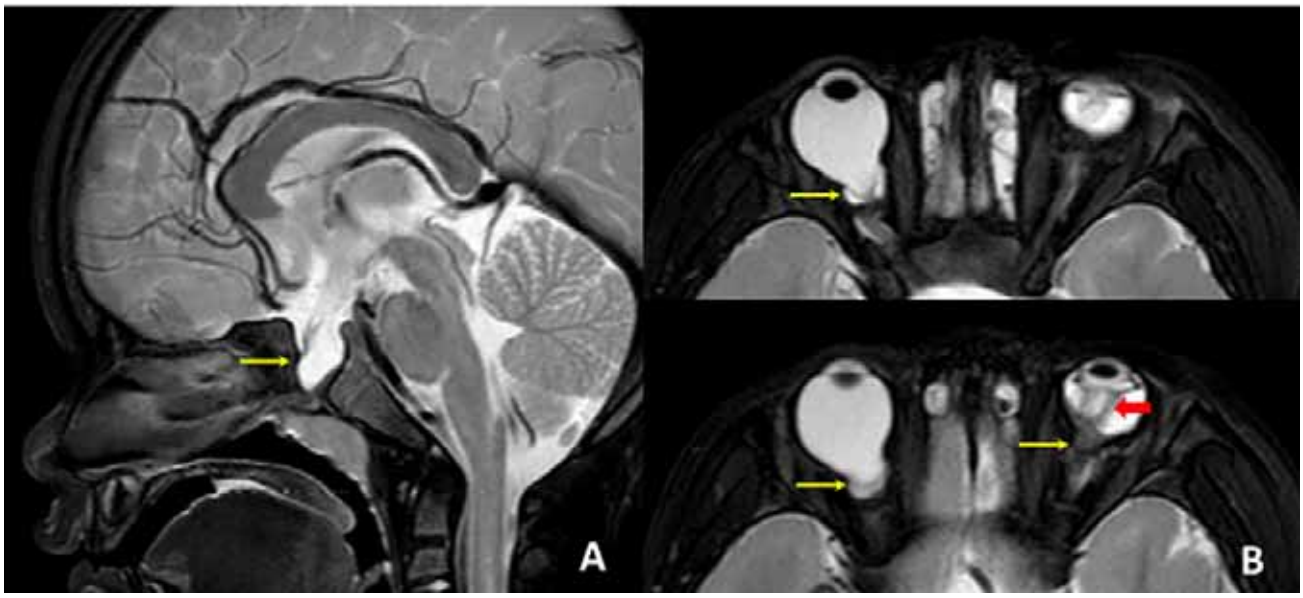

Figure 3 *MRI of brain and orbit. (A) Sagittal T2 view shows midline defect of the floor of sella (arrow) with widened CSF-filled sellar turcica without definite herniation of brain tissue or meningeal sac. (B) Axial fat-saturated T2 of the orbit (top and bottom) demonstrates a funnel-shaped morphologic pattern of the optic disc (arrows) confirming the clinical diagnosis of bilateral MGDA and presence of hyposignal T2 retrolental soft tissue along the Cloquet's canal in the left orbit likely persistent fetal vasculature (red arrow).*

เรื่องที่ 4 หน้า 35 ผู้ป่วยรายที่ 1

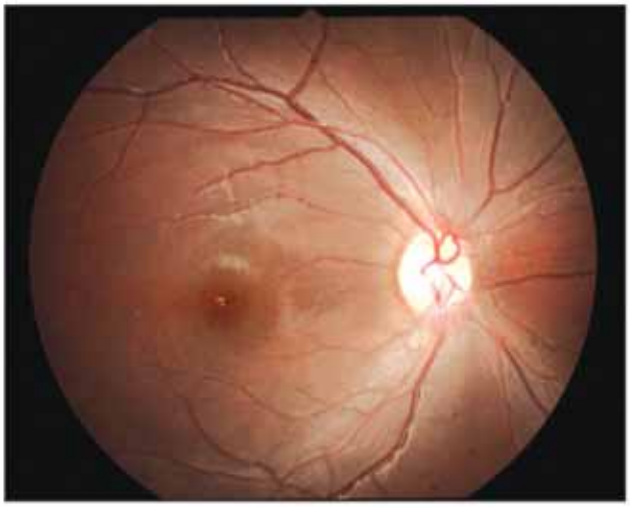

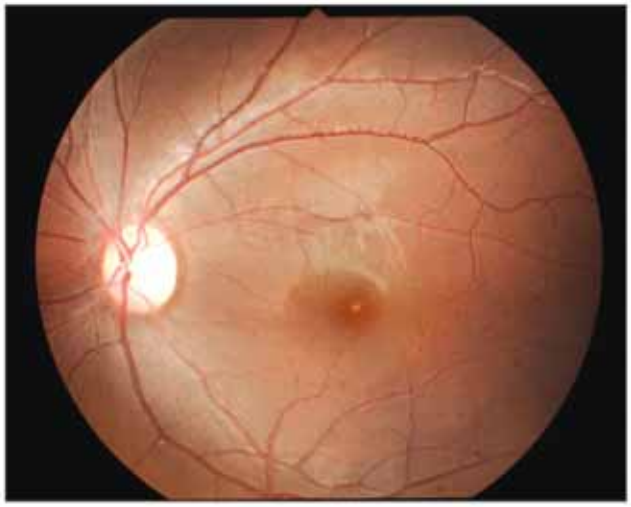
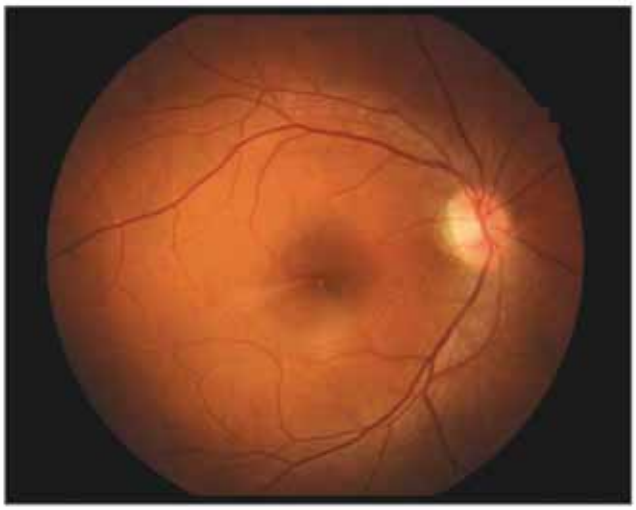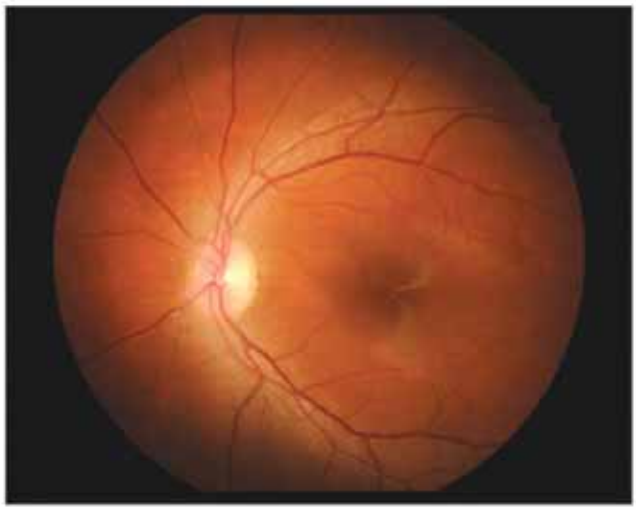
เรื่องที่ 4 หน้า 36 ผู้ป่วยรายที่ 2